



ΕΛΛΗΝΙΚΗ ΕΤΑΙΡΕΙΑ
ΠΑΙΔΙΑΤΡΙΚΗΣ
ΝΕΦΡΟΛΟΓΙΑΣ

1^ο ΠΑΝΕΛΛΗΝΙΟ ΣΥΝΕΔΡΙΟ
**Παιδιατρικής
Νεφρολογίας**



27-29 Μαρτίου 2026

Ξενοδοχείο **Royal Olympic**

ΑΘΗΝΑ

ΒΙΒΛΙΟ ΠΕΡΙΛΗΨΕΩΝ

1^ο ΠΑΝΕΛΛΗΝΙΟ ΣΥΝΕΔΡΙΟ
**Παιδιατρικής
Νεφρολογίας**

27-29 Μαρτίου 2026
Ξενοδοχείο **Royal Olympic**
ΑΘΗΝΑ

Οργάνωση



ΕΛΛΗΝΙΚΗ ΕΤΑΙΡΕΙΑ
ΠΑΙΔΙΑΤΡΙΚΗΣ
ΝΕΦΡΟΛΟΓΙΑΣ

Πρόεδρος Συνεδρίου
Ν. Πρίντζα

Διοικητικό Συμβούλιο

Πρόεδρος
Νικολέτα Πρίντζα

Γενική Γραμματέας
Στυλιανή Σταμπούλη

Ταμίας
Βαρβάρα Ασκητή

Μέλη
Μαρία Μπισώρη
Αικατερίνη Σιώμου

Οργανωτική Επιτροπή

Β. Ασκητή
Α. Ζαμπέτογλου
Α. Μητσιώνη
Μ. Μπισώρη
Φ. Μυλωνά
Α. Σιώμου
Σ. Σταμπούλη
Ν. Στεργίου
Σ. Στέφος

Επιστημονική Επιτροπή

Επίτιμος Πρόεδρος
Κ. Στεφανίδης

Μέλη
Β. Ασκητή
Ε. Γκολέ
Β. Καραβά
Κ. Κολλιός
Α. Κοντού
Α. Μητσιώνη
Μ. Μπισώρη
Ι. Ντότης
Φ. Παπαχρήστου
Ν. Πρίντζα
Α. Σιώμου
Σ. Σταμπούλη
Μ. Στάμου
Π. Τράμμα
Α. Χαΐνογλου

**ΠΡΟΦΟΡΙΚΕΣ
ΑΝΑΚΟΙΝΩΣΕΙΣ**



ΠΑ01 | ΟΙ ΝΕΦΡΟΙ ΩΣ ΠΑΡΑΠΛΕΥΡΗ ΑΠΩΛΕΙΑ: ΟΞΕΙΑ ΝΕΦΡΙΚΗ ΒΛΑΒΗ ΚΑΙ ΓΑΣΤΡΕΝΤΕΡΙΤΙΔΑ ΣΕ ΒΡΕΦΟΣ

Μ. Παπαποστόλου, Μ. Κανάτα, Β. Διαμαντίδου, Κ. Ευριπίδου, Κ. Χαρπαντίδου, Σ. Γούτου, Α. Μπαγγέας, Α. Χαϊνογλου, Σ. Σταμπούλη

Α' Παιδιατρική Κλινική, Αριστοτέλειο Πανεπιστήμιο Θεσσαλονίκης, Γενικό Νοσοκομείο Θεσσαλονίκης «Ιπποκράτειο», Θεσσαλονίκη

Σκοπός: Η οξεία νεφρική βλάβη (ONB) μετά από γαστρεντερίτιδα είναι μια σοβαρή και συχνά αποτρέψιμη επιπλοκή που οφείλεται σε σοβαρή αφυδάτωση. Ο πρωταρχικός μηχανισμός είναι η προνεφρική ONB, λόγω μειωμένης αιμάτωσης των νεφρών. Αν και πιο συχνή σε αναπτυσσόμενες χώρες και στις αναπτυγμένες χώρες περίπου 1% των ασθενών, ιδίως τα βρέφη, μπορεί να εμφανίσουν ONB μετά από οξεία γαστρεντερίτιδα, ιδίως σε παρατεταμένα συμπτώματα και επί συγχρόνησης νεφροτοξικών παραγόντων. Στόχος είναι η ανάδειξη της σημασίας της στοχευμένης αντιμετώπισης με ευμενή έκβαση σε βρέφος.

Υλικό - Μέθοδοι: Περιγράφεται η περίπτωση άρρενος βρέφους 12 μηνών που διεκομίσθη στο παιδονεφρολογικό τμήμα με σοβαρή ONB και οίδημα ανά σάρκα σε έδαφος γαστρεντερίτιδας με *Campylobacter*. Η νόσος άρχισε 5 ημέρες πριν με πολλαπλές διάρροιες και εμπύρετο. Ο ασθενής έλαβε αρχικά peros ενυδάτωση για 2 24ωρα χωρίς βελτίωση και στη συνέχεια ενδοφλέβια ενυδάτωση και αντιβιοτική αγωγή με κεφτριαξόνη και αμικασίνη σε ιδιωτική κλινική.

Αποτελέσματα: Ο ασθενής εμφάνιζε σταδίου 3 ONB, βάση των κριτηρίων του Kidney Disease/Improving Global Outcomes (KDIGO), με κρεατινίνη 2,5mg/dl και ανουρία από 12ώρου. Τέθηκε σε ενδοφλέβια ενυδάτωση με σκοπό την διόρθωση της σοβαρής αφυδάτωσης (>5% κατά τη εισαγωγή) και την αποκατάσταση της εγκατεστημένης ανουρίας, αντιμετωπίστηκαν η σοβαρή οξέωση (pH:7,246, HCO₃:12,8) και οι ηλεκτρολυτικές διαταραχές ενώ περιορίστηκαν οι νεφροτοξικοί παράγοντες (αποφυγή χορήγηση φουροσεμίδης και τροποποίηση δόσεων αντιβιοτικής αγωγής). Η σοβαρή αρτηριακή υπέρταση (ΑΥ) (τιμές ΑΠ>99^η ΕΘ) αντιμετωπίστηκε με peros χορήγηση αμλοδιπίνης. Από τον παρακλινικό έλεγχο δεν παρατηρήθηκαν παθολογικά ευρήματα ή υποκείμενη νεφρική νόσος. Παρατηρήθηκε σταδιακή αποκατάσταση του ρυθμού διούρησης από το 1ο 24ωρο (1-1,5ml/kg/hr) ενώ μετά το 8^ο εικοσιτετράωρο παρατηρήθηκε πολουρία (ρυθμός διούρησης 8ml/kg/hr). Ο ασθενής δεν χρειάστηκε εξωνεφρική κάθαρση, καθώς η εργαστηριακή και κλινική εικόνα παρουσίασε βελτίωση μετά το 4^ο 24ωρο (κρεατινίνη 1,29mg/dl και υποχώρηση των οιδημάτων) με πλήρη αποκατάσταση των τιμών της κρεατινίνης το 16^ο 24ωρο νοσηλείας (0,48mg/dl), με επιμονή ωστόσο των τιμών της ΑΥ και την ανάγκη συνέχισης της αντιυπερτασικής αγωγής.

Συμπεράσματα: Αν και συνήθως είναι αναστρέψιμη, η ONB σε βρέφη συνδέεται με μεγαλύτερη παραμονή στο νοσοκομείο και μακροπρόθεσμους κινδύνους, όπως η ΑΥ. Απαραίτητη είναι η ευαισθητοποίηση ως προς την ONB μετά από γαστρεντερίτιδα, την έγκαιρη διάγνωση και αντιμετώπιση.



ΠΑ02 | ΝΕΟΓΝΙΚΗ ΥΠΕΡΤΑΣΗ: ΔΕΝ ΕΥΘΥΝΟΝΤΑΙ ΠΑΝΤΑ ΟΙ ΝΕΦΡΟΙ

Κ. Ευριπίδου, Μ. Κανάτα, Α. Μπεζιλιώτης, Α. Χαϊνογλου, Σ. Σταμπουλή

Α' Παιδιατρική Κλινική, Αριστοτέλειο Πανεπιστήμιο Θεσσαλονίκης, Γενικό Νοσοκομείο Θεσσαλονίκης «Ιπποκράτειο», Θεσσαλονίκη

Σκοπός: Η επίπτωση της νεογνικής αρτηριακής υπέρτασης κυμαίνεται μεταξύ 0,2-3%. Η αιτιολογία της είναι σχεδόν πάντα δευτεροπαθής με συχνότερα αίτια τα νεφροπαρεγχυματικά και νεφραγγειακά νοσήματα.

Υλικό-Μέθοδοι: Παρουσιάζεται περίπτωση θήλεος νεογνού με αρτηριακή υπέρταση (ΑΥ), που διαγνώστηκε την 3η ημέρα ζωής κατά τη διάρκεια νοσηλείας σε Μονάδα Εντατικής Νοσηλείας Νεογνών (ΜΕΝΝ), λόγω όψιμης προωρότητας (διάρκεια κύησης 35 εβδομάδες), παροδικής ταχύπνοιας, υπερχοληρυθριναιμίας και εμπυρέτου.

Αποτελέσματα: Σε ηλικία 45 ημερών το νεογνό εκτιμήθηκε στο εξωτερικό παιδονεφρολογικό ιατρείο αρτηριακή υπέρταση. Ο προηγούμενος εργαστηριακός έλεγχος δεν ανέδειξε παθολογικά ευρήματα από τους νεφρούς ή τα νεφρικά αγγεία και το υπερηχογράφημα καρδιάς. Το νεογνό ελάμβανε φαρμακευτική αγωγή με αμλοδιπίνη από την 6η ημέρα ζωής. Κατά την κλινική εκτίμηση στα εξωτερικά ιατρεία διαπιστώθηκαν, υψηλές τιμές αρτηριακής πίεσης (ΑΠ) (>95η ΕΘ) και μεγάλη πρόσθια και οπίσθια πηγή με διάσταση ραφών, καθώς και μακροκεφαλία (περίμετρο κεφαλής >97η ΕΘ) με αύξηση της περιμέτρου κεφαλής κατά 6cm σε διάστημα ενός μηνός. Η μαγνητική τομογραφία (MRI) εγκεφάλου κατέδειξε σημαντική διάταση των πλάγιων κοιλιών, της 3ης κοιλίας και μεγάλη παρεγκεφαλονωτιαία δεξαμενή με εικόνα στένωσης του κατώτερου κυρίως τμήματος του υδραγωγού του Sylvius, ευρήματα ενδεικτικά αποφρακτικού τύπου υδροκεφάλου. Ακολούθησε άμεσα νευροχειρουργική παρέμβαση με ομαλοποίηση των τιμών της ΑΠ του νεογνού και διακοπή της αντιϋπερτασικής αγωγής.

Συμπεράσματα: Η αυξημένη ενδοκράνια πίεση και η υδροκεφαλία αποτελούν αίτια ΑΥ στα νεογνά και στα παιδιά. Τονίζεται η σημασία της κλινικής εξέτασης κατά τη διαγνωστική προσέγγιση της ΑΥ.



ΠΑ03 | ΠΟΛΥΟΥΡΙΑ: ΑΠΟ ΤΟΝ ΕΝΔΟΚΡΙΝΟΛΟΓΟ ΣΤΟΝ ΠΑΙΔΟΝΕΦΡΟΛΟΓΟ ΚΑΙ ΠΑΛΙ ΣΤΟΝ ΠΑΙΔΟΕΝΔΟΚΡΙΝΟΛΟΓΟ:ΕΙΝΑΙ ΨΥΧΟΛΟΓΙΚΟ;

Α. Χαϊνογλου, Β. Διαμαντίδου, Κ. Ευριπίδου, Γ. Σωτηρίου, Α. Χριστοφορίδης, Σ. Σταμπουλή

*Α' Παιδιατρική Κλινική, Αριστοτέλειο Πανεπιστήμιο Θεσσαλονίκης, Γενικό Νοσοκομείο Θεσσαλονίκης
«Ιπποκράτειο», Θεσσαλονίκη*

Σκοπός: Η αιτιολογία του συνδρόμου πολυουρίας-πολυδιψίας στα παιδιά περιλαμβάνει νοσήματα που έγκεινται στην ειδικότητα τόσο του Παιδονεφρολόγου όσο και του Παιδοενδοκρινολόγου και χρήζει πολύπλευρης διερεύνησης. Συχνότερη αιτία αποτελεί ο σακχαρώδης διαβήτης και λιγότερο συχνά η πρωτοπαθής πολυδιψία, ο κεντρικός και ο νεφρογενής άποιος διαβήτης.

Υλικό-Μέθοδοι: Παρουσιάζεται μία περίπτωση κοριτσιού 9,5 ετών με συμπτώματα πολυουρίας (όγκος ούρων 9lt/m²/ημέρα) και πολυδιψίας (10lt/m²/ημέρα) από διέτιας, η οποία προσήλθε λόγω έντονων, επίμονων συμπτωμάτων, με χαμηλή ποιότητα ζωής. Είχε προηγηθεί κατ' οίκον δοκιμασία στέρησης ύδατος από ενδοκρινολόγο ενηλίκων με φυσιολογικά ευρήματα. Από το ατομικό της ιστορικό αναφέρεται υπνοβασία και αυξημένο ψυχολογικό στρες.

Αποτελέσματα: Η ασθενής κατά την κλινική εξέταση παρουσίαζε θηλαρχή και χαμηλό ανάστημα (<3η ΕΘ), ενώ από τον εργαστηριακό έλεγχο παρουσίαζε φυσιολογικές τιμές νατρίου και ωσμωτικότητας ορού και ούρων, φυσιολογική γλυκόζη και γλυκοζυλιωμένη αιμοσφαιρίνη ορού, και φυσιολογική νεφρική λειτουργία χωρίς παθολογικά ευρήματα από το υπερηχογράφημα νεφρών. Κατά τη δοκιμασία στέρησης ύδατος παρατηρήθηκε χαμηλή ωσμωτικότητα ούρων (90–139 mOsm/kg, EB: 1001–1002), με ταυτόχρονη αύξηση της ωσμωτικότητας και νατρίου ορού, ενώ τα επίπεδα αντιδιουρητικής ορμόνης ορού ήταν παθολογικά χαμηλά. Μετά τη χορήγηση δεσμοπρεσίνης σημειώθηκε σημαντική αύξηση της ωσμωτικότητας των ούρων (έως 561 mOsm/kg) και του ειδικού βάρους (έως 1015) με ταυτόχρονη μείωση της διούρησης και αποκατάσταση των τιμών νατρίου και ωσμωτικότητας ορού, επιβεβαιώνοντας τη διάγνωση του κεντρικού άποιου διαβήτη. Από την περαιτέρω διερεύνηση της ασθενούς με μαγνητική τομογραφία υποθαλάμου-υπόφυσης διαπιστώθηκε μόρφωμα διαστάσεων 1,3x9,1mm στον ενδο- και υπερεπιπιδικό χώρο (πιθανή κύστη Rathke ή κυστικό κρανιοφαρυγγίωμα). Τέθηκε σε αγωγή με συνθετική αντιδιουρητική ορμόνη με άμεση βελτίωση των συμπτωμάτων και σε τακτική νευροχειρουργική παρακολούθηση.

Συμπεράσματα: Τα παιδιά με χρόνια πολυουρία–πολυδιψία χρήζουν συστηματικής εργαστηριακής διερεύνησης με διενέργεια δοκιμασιών σε νοσοκομειακό περιβάλλον και απεικονιστικό έλεγχο. Κρίνεται απαραίτητο προκειμένου να τεκμηριωθεί η διάγνωση, να διερευνηθεί η αιτιολογία και να καθοριστεί η κατάλληλη θεραπεία και μακροχρόνια παρακολούθηση για την αποφυγή μακροχρόνιων επιπτώσεων και παράλληλα βελτίωση της ποιότητας ζωής των ασθενών.



ΠΑ04 | ΑΠΟΤΕΛΕΣΜΑΤΙΚΟΤΗΤΑ ΤΗΣ ΟΜΠΙΝΟΥΤΟΥΖΟΥΜΑΜΠΗΣ ΣΕ ΠΑΙΔΙ ΜΕ ΝΕΦΡΩΣΙΚΟ ΣΥΝΔΡΟΜΟ ΚΑΙ ΠΑΡΟΥΣΙΑ ΑΝΤΙΣΩΜΑΤΩΝ ΕΝΑΝΤΙ ΤΗΣ ΡΙΤΟΥΞΙΜΑΜΠΗΣ ΜΕΤΑ ΑΠΟ ΑΛΛΕΡΓΙΚΗ ΑΝΤΙΔΡΑΣΗ

Θ. Καμηλάρη¹, Σ. Σαρρή¹, Ε. Ορφανού², Α. Μουδάκη², Ν. Στεργίου¹, Β. Καραβά¹

¹ Μονάδα Παιδιατρικής Νεφρολογίας, Α' Πανεπιστημιακή Παιδιατρική Κλινική, Εθνικό και Καποδιστριακό Πανεπιστήμιο Αθηνών, Γενικό Νοσοκομείο Παιδών «Η Αγία Σοφία», Αθήνα

² Α' Πανεπιστημιακή Παιδιατρική Κλινική ΕΚΠΑ, Γενικό Νοσοκομείο Παιδών «Η Αγία Σοφία», Αθήνα

Σκοπός: Η παρουσίαση της εμπειρίας μας από τη χορήγηση ομπινουτουζουμάμπης, ενός νέου ανασυνδυασμένου, εξανθρωποποιημένου anti-CD20 μονοκλωνικού αντισώματος, σε παιδιατρικό ασθενή με νεφρωσικό σύνδρομο, ο οποίος εμφάνισε αλλεργική αντίδραση κατά την έγχυση ριτουξιμάμπης και ανέπτυξε αντισώματα έναντι της ριτουξιμάμπης.

Υλικό-Μέθοδοι: Αγόρι 13 ετών με κορτικοεξαρθώμενο νεφρωσικό σύνδρομο, διαγνωσθέν σε ηλικία 18 μηνών. Η νεφρική βιοψία ανέδειξε νόσο ελαχίστων αλλοιώσεων με εναποθέσεις IgM και C1q.

Αποτελέσματα: Ο ασθενής παρουσίασε πρώτη και δεύτερη υποτροπή εντός ενός και τριών μηνών αντίστοιχα από τη διάγνωση, γεγονός που οδήγησε στην προσθήκη κυκλοσπορίνης και μυκοφαινολάτης μοφετίλ (MMF) στην ήδη χορηγούμενη πρεδνιζολόνη. Παρέμεινε σε ύφεση έως την ηλικία των 5 ετών, οπότε και διεκόπη η κυκλοσπορίνη. Σε ηλικία 7 ετών, μετά από νέα υποτροπή, ξεκίνησε τακρόλιμους. Στα 12 έτη εμφάνισε εκ νέου συχνές υποτροπές, απαιτώντας πρεδνιζολόνη σε δόση 1 mg/kg. Λόγω των πολλαπλών υποτροπών αποφασίστηκε η έναρξη ριτουξιμάμπης (375 mg/m²) με σταδιακή μείωση της πρεδνιζολόνης και διακοπή της MMF. Η δεύτερη και τρίτη έγχυση ριτουξιμάμπης πραγματοποιήθηκαν στους 3 μήνες και 1 μήνα αργότερα αντίστοιχα, λόγω αύξησης των CD20+ B κυττάρων (50/μl και 25/μl). Κατά τη διάρκεια της τρίτης έγχυσης ο ασθενής εμφάνισε αλλεργική αντίδραση, η οποία αντιμετωπίστηκε επιτυχώς με αντιισταμινικά. Πέντε μήνες μετά την τρίτη έγχυση ριτουξιμάμπης, ο ασθενής παρουσίασε νέα υποτροπή, σε συνδυασμό με αύξηση των CD20+ B κυττάρων (89/μl). Ο έλεγχος για αντισώματα έναντι της ριτουξιμάμπης ήταν θετικός (230 AU/ml). Λαμβάνοντας υπόψη την παρουσία αντισωμάτων έναντι της ριτουξιμάμπης, το ιστορικό αλλεργικής αντίδρασης και τη βραχεία διάρκεια καταστολής των CD20+ B κυττάρων, χορηγήθηκε ομπινουτουζουμάμπη (1 g/1,73 m²) σε διήμερη ενδοφλέβια έγχυση. Δεν παρατηρήθηκαν ανεπιθύμητες ενέργειες. Οκτώ μήνες μετά τη χορήγηση, τα CD20+ B κύτταρα παραμένουν μη ανιχνεύσιμα.

Συμπεράσματα: Η ομπινουτουζουμάμπη φαίνεται να αποτελεί ασφαλή και αποτελεσματική εναλλακτική θεραπευτική επιλογή σε ασθενείς με νεφρωσικό σύνδρομο που εμφανίζουν αντοχή ή δυσανεξία στη ριτουξιμάμπη, είτε λόγω αλλεργικής αντίδρασης είτε λόγω ανάπτυξης αντισωμάτων έναντι της ριτουξιμάμπης. Απαιτούνται περαιτέρω μελέτες για την αξιολόγηση της μακροχρόνιας αποτελεσματικότητας και της διάρκειας καταστολής των CD20+ B κυττάρων.

**ΠΑ05 | ΑΤΥΠΟ ΑΙΜΟΛΥΤΙΚΟ ΟΥΡΑΙΜΙΚΟ ΣΥΝΔΡΟΜΟ:
ΕΙΝΑΙ ΠΑΝΤΑ ΑΠΑΡΑΙΤΗΤΗ Η ΑΜΕΣΗ ΑΝΑΣΤΟΛΗ ΤΟΥ ΣΥΜΠΛΗΡΩΜΑΤΟΣ;**

**Δ. Σοφιανού-Πετράκη¹, Β. Καραβά¹, Δ. Φιλιππάκης¹, Β. Χριστοδουλάκη¹, Α. Μεσσαριτάκη²,
Α. Σάντου³, Θ. Πετροπούλου³, Ν. Στεργίου¹**

¹ Μονάδα Παιδιατρικής Νεφρολογίας, Α' Πανεπιστημιακή Παιδιατρική Κλινική, Εθνικό και Καποδιστριακό Πανεπιστήμιο Αθηνών, Γενικό Νοσοκομείο Παιδών «Η Αγία Σοφία», Αθήνα

² Β' Παιδιατρική Κλινική ΕΣΥ, Γενικό Νοσοκομείο Παιδών «Η Αγία Σοφία», Αθήνα

³ Α' Πανεπιστημιακή Παιδιατρική Κλινική, ΕΚΠΑ, Γενικό Νοσοκομείο Παιδών «Η Αγία Σοφία», Αθήνα

Σκοπός: Σκοπός της μελέτης ήταν να παρουσιάσει την κλινική πορεία επιλεγμένων ασθενών με άτυπο ΑΟΣ που αντιμετωπίστηκαν αρχικά με αποκλειστικά υποστηρικτική αγωγή.

Υλικό-Μέθοδος: Πραγματοποιήθηκε αναδρομική περιγραφική μελέτη τριών παιδιατρικών ασθενών με γενετικά επιβεβαιωμένο άτυπο ΑΟΣ που δεν έλαβαν εξ αρχής αναστολέα του συμπληρώματος. Καταγράφηκαν τα κλινικά και εργαστηριακά δεδομένα κατά την οξεία φάση, τα αποτελέσματα του γενετικού ελέγχου και τα δεδομένα της παρακολούθησης.

Αποτελέσματα: Δύο από τους τρεις ασθενείς ήταν άρρενες. Η μέση ηλικία κατά την εκδήλωση της νόσου ήταν 4,2 έτη. Σε δύο περιστατικά καταγράφηκε θετικό οικογενειακό ιστορικό ΑΟΣ. Και στους τρεις ασθενείς προηγήθηκε λοίμωξη, η οποία θεωρήθηκε πιθανός εκλυτικός παράγοντας. Όλοι παρουσίασαν μικροαγγειοπαθητική αιμολυτική αναιμία και θρομβοπενία, με ήπια επηρεασμένη νεφρική λειτουργία, χωρίς εξωνεφρικές εκδηλώσεις. Τα επίπεδα C3 και C4 κατά την οξεία φάση ήταν φυσιολογικά. Η λοίμωξη από STEC αποκλείστηκε σε όλα τα περιστατικά, ενώ δεν διαπιστώθηκε σοβαρή ανεπάρκεια της δραστηριότητας του ADAMTS13. Η αντιμετώπιση ήταν αποκλειστικά υποστηρικτική και περιλάμβανε ενδοφλέβια ενυδάτωση και μεταγγίσεις συμπυκνωμένων ερυθρών αιμοσφαιρίων, ενώ δύο ασθενείς έλαβαν επιπλέον εγχύσεις πλάσματος. Κανείς δεν χρειάστηκε νεφρική υποκατάσταση. Σε όλα τα περιστατικά παρατηρήθηκε σταδιακή αποκατάσταση των αιματολογικών παραμέτρων και της νεφρικής λειτουργίας. Σε δύο ασθενείς ταυτοποιήθηκαν ετερόζυγες μεταλλάξεις στο γονίδιο C3, ενώ στον τρίτο ανιχνεύθηκε ετερόζυγη μετάλλαξη στο CD46. Σε δύο ασθενείς πραγματοποιήθηκε γενετικός έλεγχος και στους γονείς, με ανεύρεση της ίδιας μετάλλαξης στον πατέρα. Κατά την παρακολούθηση, δύο ασθενείς παρουσίασαν υποτροπή (στα πέντε έτη και στους έξι μήνες αντίστοιχα), οπότε απαιτήθηκε έναρξη αγωγής με εκουλιζουμάμπη, με επακόλουθη κλινική και εργαστηριακή ύφεση. Ο τρίτος ασθενής παραμένει σε ύφεση μέχρι σήμερα, με διάρκεια παρακολούθησης έξι μηνών.

Συμπέρασμα: Τα ευρήματα αναδεικνύουν τη δυνατότητα εξατομίκευσης της θεραπευτικής προσέγγισης στο άτυπο ΑΟΣ βάσει της κλινικής εικόνας και της ανταπόκρισης στην υποστηρικτική αγωγή. Παρότι το eculizumab αποτελεί τη θεραπεία εκλογής, η στρατηγική «προσεκτικής αναμονής» σε ήπιες περιπτώσεις ενδέχεται να αποτελεί εναλλακτική επιλογή, υπό την προϋπόθεση στενής παρακολούθησης και άμεσης θεραπευτικής παρέμβασης σε περίπτωση υποτροπής.



ΠΑ06 | ΠΥΡΟΔΟΤΟΥΜΕΝΟ ΑΠΟ COVID19 ΑΙΜΟΛΥΤΙΚΟ ΟΥΡΑΙΜΙΚΟ ΣΥΝΔΡΟΜΟ ΣΕ ΠΑΙΔΙΑΤΡΙΚΟΥΣ ΑΣΘΕΝΕΙΣ

Ι. Γωνιωτάκης¹, Μ. Μιχαήλου², Μ. Μπιτσώρη²

¹ Μονάδα Εντατικής Θεραπείας Παιδών, Πανεπιστημιακό Γενικό Νοσοκομείο Ηρακλείου, ΠΑΓΝΗ, Ηράκλειο

² Παιδιατρική Κλινική, Πανεπιστημιακό Γενικό Νοσοκομείο Ηρακλείου, ΠΑΓΝΗ, Ηράκλειο

Σκοπός: Η περιγραφή 2 περιπτώσεων απειλητικού για τη ζωή αιμολυτικού ουραιμικού συνδρόμου (ΑΟΣ) σε προηγουμένως υγιή παιδιά με διαφορετικό γενετικό υπόβαθρο.

Υλικό-Μέθοδοι: Ανασκόπηση των κλινικών και εργαστηριακών δεδομένων δύο παιδιών που νοσηλεύτηκαν με πυροδοτούμενο από COVID19 ΑΟΣ στη διάρκεια του προηγούμενου χρόνου.

Αποτελέσματα: Το πρώτο περιστατικό, άρρεν νήπιο 4.5 ετών με από 4ημέρου αναμνηστικό εμπύρετης λοίμωξης COVID19 προσήλθε λόγω υπέρχρωσης ούρων και μειωμένης σίτισης. Ο εργαστηριακός έλεγχος ανέδειξε θρομβοπενία (PLT=12.000/μL), μη-αυτοάνοση αιμολυτική αναιμία (Hgb=9.8 g/dL, LDH=3230 U/L), ουραιμία (Ur=125 mg/dL) και οξεία νεφρική βλάβη (Cr=0.73 mg/dL) και εισήχθη στη ΜΕΘ Παιδών για εντατική παρακολούθηση και αντιμετώπιση. Λόγω επιδείνωσης χορηγήθηκε άμεσα το anti-C5 μονοκλωνικό αντίσωμα ravulizumab. Στα δύο πρώτα 24ωρα νοσηλείας, η διούρηση παρέμενε μέτρια παρά τη χορήγηση εντατικής ενυδάτωσης και φουροσεμίδης. Μετά το 3^ο 24ωρο από τη χορήγηση του ravulizumab παρατηρήθηκε σταδιακή άνοδος του αριθμού των αιμοπεταλίων, ύφεση της αιμόλυσης και αποκατάσταση φυσιολογικού ρυθμού διούρησης. Ο γενετικός έλεγχος ανέδειξε την ετερόζυγη παραλλαγή rs2230199 στο γονίδιο του παράγοντα C3, που αποτελεί ενδεχόμενο παράγοντα κινδύνου πρωτοπαθούς ΑΟΣ, αλλά όχι τεκμηριωμένη μεταλλαγή. Το δεύτερο περιστατικό, θήλυ βρέφος 6 μηνών στο 5^ο 24ωρο εμπυρέτου λόγω διαγνωσθείσας COVID19 λοίμωξης μεταφέρθηκε στο νοσοκομείο λόγω εμέτων, νωθρότητας και ανουρίας. Από τον εργαστηριακό έλεγχο διαπιστώθηκε θρομβοπενία (PLT=56.000/μl), μη αυτοάνοση αιμολυτική αναιμία (Hgb=6.3 g/dL, LDH= 4280 U/L) και οξεία νεφρική ανεπάρκεια (Cr=6.2 g/dL). Λόγω ανουρίας μεταφέρθηκε στη ΜΕΘΠ και ετέθη σε συνεχή φλεβοφλεβική αιμοδιαδιήθηση (CVVHDF) ενώ έλαβε άμεσα δόση εφόδου με ravulizumab με σταδιακή βελτίωση νεφρικής λειτουργίας και αποκατάσταση της διούρησης μέσα στα επόμενα 5 24ωρα. Ο γενετικός έλεγχος για παρουσία μεταλλαγών προδιάθεσης στην εμφάνιση aHUS ανέδειξε την παρουσία της ετερόζυγης παθογόνου παραλλαγής c.776del, p.(Gly259Valfs*76) στο γονίδιο CD46. Και τα δύο παιδιά ελέγχθηκαν για παρουσία STEC και κλώνου συμβατού με PNH (αρνητικά αποτελέσματα), δραστηριότητα ADAMTS 13 (φυσιολογική) και δείκτη ενεργοποίησης συμπληρώματος sC5-C9 που ανέδειξε σοβαρή ενεργοποίηση (249 και 1118 ng/mL, αντίστοιχα, κφ < 250)

Συμπεράσματα: Η λοίμωξη COVID19 καταγράφεται ολοένα και περισσότερο ως λοιμογόνος παράγοντας πυροδότησης επεισοδίων ΑΟΣ στα παιδιά, ειδικά σε συσχέτιση με την παρουσία γενετικής προδιάθεσης. Επισημαίνεται η ενεργοποίηση του συμπληρώματος και η δραστηριότητα της αντι-C5 αγωγής.

**ΠΑ07 | ΕΠΙΜΟΝΗ EBV ΙΑΜΙΑ ΜΕΤΑ ΑΠΟ ΜΕΤΑΜΟΣΧΕΥΣΗ ΣΥΜΠΑΓΟΥΣ ΟΡΓΑΝΟΥ:
ΑΝΑΦΟΡΑ ΠΕΡΙΣΤΑΤΙΚΟΥ ΚΑΙ ΣΥΣΤΗΜΑΤΙΚΗ ΑΝΑΣΚΟΠΗΣΗ ΚΑΙ ΜΕΤΑ-ΑΝΑΛΥΣΗ ΓΙΑ
ΤΟΝ ΡΟΛΟ ΤΗΣ ΡΙΤΟΥΞΙΜΑΜΠΗΣ ΣΤΗΝ ΠΡΟΛΗΨΗ ΛΕΜΦΟΥΠΕΡΠΛΑΣΤΙΚΩΝ ΔΙΑΤΑΡΑΧΩΝ**

**Α. Κόνσουλα¹, Β. Καραβά¹, Φ. Φιλιππάτος², Κ. Ζάρρα², Ε. Γεωργιάδου², Ε. Λυκοπούλου²,
Ν. Στεργίου²**

¹ Μονάδα Παιδιατρικής Νεφρολογίας, Α' Πανεπιστημιακή Παιδιατρική Κλινική, Εθνικό και Καποδιστριακό Πανεπιστήμιο Αθηνών, Γενικό Νοσοκομείο Παίδων «Η Αγία Σοφία», Αθήνα

² Α' Πανεπιστημιακή Παιδιατρική Κλινική, Εθνικό και Καποδιστριακό Πανεπιστήμιο Αθηνών, Γενικό Νοσοκομείο Παίδων «Η Αγία Σοφία», Αθήνα

Εισαγωγή: Η επίμονη EBV ιαμία μετά από μεταμόσχευση συμπαγών οργάνων συνδέεται με αυξημένο κίνδυνο λεμφοϋπερπλαστικής διαταραχής (PTLD), ιδιαίτερα σε λήπτες με ασυμβατότητα EBV (D+R-). Η μείωση της ανοσοκαταστολής αποτελεί βασική στρατηγική αντιμετώπισης, ενώ η προληπτική χορήγηση ριτουξιμάμπης έχει προταθεί σε επιλεγμένες περιπτώσεις, αν και τα διαθέσιμα δεδομένα παραμένουν περιορισμένα.

Υλικό - Μέθοδοι: Παρουσιάζεται κορίτσι 8 ετών με νόσο Schimke που υποβλήθηκε σε μεταμόσχευση νεφρού από ζώντα δότη και έλαβε ανοσοκαταστολή με tacrolimus, azathioprine και prednisone. Παράλληλα, πραγματοποιήθηκε ανασκόπηση της βιβλιογραφίας μελετών όπου χορηγήθηκε ριτουξιμάμπη. Από 379 αναδρομικές μελέτες, 5 αναλύθηκαν (σύνολο 51 ασθενείς). Ως επίμονη EBV ιαμία ορίστηκε EBV >500 αντίγραφα/mL για >3 μήνες, >10⁶ αντίγραφα/mL για 1 μήνα, επίμονη παρά μείωση της ανοσοκαταστολής ή παρουσία σημαντικών κλινικών συμπτωμάτων.

Αποτελέσματα: Στο περιστατικό, κατά το πρώτο μετεγχειρητικό εξάμηνο παρατηρήθηκε επίμονη EBV ιαμία με διακυμάνσεις 10³-10⁵ copies/ml, χωρίς εκθετική αύξηση του ιικού φορτίου. Η παρουσία υπερτροφίας αδενοειδών εκβλαστήσεων έθεσε υποψία πρώιμης PTLD, χωρίς όμως συστηματικά συμπτώματα ή εμμένουσα λεμφαδενοπάθεια. Η διαχείριση βασίστηκε σε διακοπή της azathioprine, μείωση των επιπέδων tacrolimus (στόχος 3-5 ng/ml) και διατήρηση prednisone 0,5 mg/kg/ημέρα, χωρίς χορήγηση ριτουξιμάμπης. Η υπερτροφία υποχώρησε αυτόματα και στους 12 μήνες η νεφρική λειτουργία ήταν άριστη, με EBV φορτίο από μη ανιχνεύσιμο έως 10⁴ copies/ml και χωρίς ένδειξη PTLD. Στην ανασκόπηση, οι περισσότεροι ασθενείς ήταν EBV D+R- (85-100% σε τέσσερις μελέτες). Η ριτουξιμάμπη χορηγήθηκε με διάφορα σχήματα (μονοδόση, 1-2 δόσεις ή εβδομαδιαία για 1-4 εβδομάδες). Η συνολική κάθαρση EBV ήταν 78,4% (95% CI 74,4-82,5%), ενώ στους παιδιατρικούς ασθενείς 75% και στους λήπτες νεφρικού μοσχεύματος 76,2%. Περίπου 4% ανέπτυξαν PTLD σε μακροχρόνια παρακολούθηση. Οι ανεπιθύμητες ενέργειες ήταν περιορισμένες (υπογαμμασφαιριναιμία, λευκοπενία), χωρίς επίδραση στη λειτουργία του μοσχεύματος.

Συμπεράσματα: Η επίμονη EBV ιαμία αποτελεί σημαντικό παράγοντα κινδύνου για PTLD μετά τη μεταμόσχευση. Η μείωση της ανοσοκαταστολής παραμένει ο ακρογωνιαίος λίθος της αντιμετώπισης, ενώ η προληπτική χορήγηση ριτουξιμάμπης φαίνεται να οδηγεί σε υψηλά ποσοστά κάθαρσης EBV και πιθανή μείωση της εμφάνισης PTLD σε επιλεγμένους ασθενείς υψηλού κινδύνου. Στο παρόν περιστατικό, η μείωση της ιαμίας και η άριστη κλινική πορεία επέτρεψαν την αποφυγή ριτουξιμάμπης, αναδεικνύοντας τη σημασία της εξατομικευμένης παρακολούθησης και θεραπευτικής προσέγγισης.



ΠΑ08 | ΠΝΕΥΜΟΝΙΑ ΑΠΟ PNEUMOCYSTIS JIROVECI ΣΕ ΠΑΙΔΙΑΤΡΙΚΟΥΣ ΛΗΠΤΕΣ ΝΕΦΡΙΚΟΥ ΜΟΣΧΕΥΜΑΤΟΣ: ΠΑΡΟΥΣΙΑΣΗ ΠΕΡΙΣΤΑΤΙΚΟΥ ΚΑΙ ΣΥΣΤΗΜΑΤΙΚΗ ΑΝΑΣΚΟΠΗΣΗ

Φ. Φιλιππάτος¹, Β. Καραβά¹, Α. Μουδάκη², Α. Κόνσουλα³, Α. Μίχος⁴, Β. Σπούλου⁴, Ε. Γεωργιάδου³, Ε. Λυκοπούλου³, Ν. Στεργίου¹

¹ Μονάδα Παιδιατρικής Νεφρολογίας, Α' Πανεπιστημιακή Παιδιατρική Κλινική, Εθνικό και Καποδιστριακό Πανεπιστήμιο Αθηνών, Γενικό Νοσοκομείο Παιδών « Η Αγία Σοφία», Αθήνα

² Μονάδα Παιδιατρικής Πνευμονολογίας, Α' Πανεπιστημιακή Παιδιατρική Κλινική, Εθνικό και Καποδιστριακό Πανεπιστήμιο Αθηνών, Γενικό Νοσοκομείο Παιδών « Η Αγία Σοφία», Αθήνα

³ Α' Πανεπιστημιακή Παιδιατρική Κλινική, Εθνικό και Καποδιστριακό Πανεπιστήμιο Αθηνών, Γενικό Νοσοκομείο Παιδών « Η Αγία Σοφία», Αθήνα

⁴ Τμήμα Ειδικών Λοιμώξεων, Α' Πανεπιστημιακή Παιδιατρική Κλινική, Εθνικό και Καποδιστριακό Πανεπιστήμιο Αθηνών, Γενικό Νοσοκομείο Παιδών « Η Αγία Σοφία», Αθήνα

Εισαγωγή: Η πνευμονία από *Pneumocystis jirovecii* (PJP) αποτελεί σοβαρή ευκαιριακή λοίμωξη σε παιδιατρικούς λήπτες νεφρικού μοσχεύματος με περιορισμένα διαθέσιμα δεδομένα. Σκοπός της μελέτης ήταν η παρουσίαση ενός περιστατικού και η συστηματική ανασκόπηση της βιβλιογραφίας για τα χαρακτηριστικά, τη βαρύτητα και την έκβαση της νόσου.

Υλικό - Μέθοδοι: Πραγματοποιήθηκε συστηματική ανασκόπηση της βιβλιογραφίας για περιστατικά PJP σε παιδιατρικούς λήπτες νεφρικού μοσχεύματος και καταγράφηκε ένα κλινικό περιστατικό.

Αποτελέσματα: Κορίτσι 8 ετών με σύνδρομο Schimke (φαινότυπος: νεφρωσικό σύνδρομο, Τ ανοσοανεπάρκεια- διάμεση πνευμονοπάθεια, σπονδυλοεπιφυσιική δυσπλασία) και ιστορικό μεταμόσχευσης νεφρού προ έτους, προσήλθε με εμπύρετο έως 39°C, υποξυγοναιμία (SatO₂: 89%) και επιδείνωση ακροαστικών ευρημάτων-τρίζοντες άμφω. Από τον εργαστηριακό έλεγχο διαπιστώνεται λεμφοπενία. Η αξονική τομογραφία θώρακος ανέδειξε διάμεσα διηθήματα και θολή υάλο διάχυτα άμφω, εικόνας συμβατή με ευκαιριακή λοίμωξη και αρχικά ετέθη σε ενδοφλέβια λεβοφλοξασίνη χωρίς κλινική βελτίωση. Στη συνέχεια, λόγω διαπίστωσης *Pneumocystis jirovecii* (5,8x10⁷ copies/ml) σε δείγμα πτυέλων με PCR, χορηγήθηκε per os τριμεθοπρίμη/σουλφαμεθοξαζόλη (20mg/kg/24h) για 4 εβδομάδες, κορτικοστεροειδή και συμπληρωματικό οξυγόνο, με παράλληλη μείωση της ανοσοκαταστολής με tacrolimus. Σταδιακά παρατηρήθηκε βελτίωση, ενώ το επαναληπτικό PCR μετά από έναν μήνα ήταν αρνητικό.

Στη συστηματική ανασκόπηση συμπεριλήφθηκαν 7 μελέτες. Τα περισσότερα περιστατικά εμφανίστηκαν 4 μήνες έως 2 έτη μετά τη μεταμόσχευση και δεν λαμβανόταν προφύλαξη. Συχνότεροι παράγοντες κινδύνου ήταν προηγούμενη απόρριψη, αυξημένη ανοσοκαταστολή, λευκοπενία και συνοδές λοιμώξεις. Η κλινική εικόνα, όταν αναφερόταν, περιελάμβανε πυρετό, βήχα, αναπνευστική δυσχέρεια και απώλεια βάρους, ενώ περιγράφηκαν και άτυπες άτυρες μορφές. Η διάγνωση βασίστηκε σε απεικονιστικά ευρήματα διάμεσων διηθήσεων και μοριακή ανίχνευση του παθογόνου σε βρογχοκυψελιδικό έκπλυμα. Τέσσερις ασθενείς χρειάστηκαν μηχανικό αερισμό και ένας εξωσωματική οξυγόνωση, ενώ αρκετοί έλαβαν συμπληρωματικό οξυγόνο. Η συνολική θνητότητα ήταν 18,8% (3/16).

Συμπεράσματα: Η PJP στους παιδιατρικούς λήπτες νεφρικού μοσχεύματος αποτελεί σοβαρή επιπλοκή με υψηλή νοσηρότητα και σημαντική θνητότητα, υπογραμμίζοντας την ανάγκη έγκαιρης διάγνωσης, εντατικής αντιμετώπισης και επαρκούς προφύλαξης σε ασθενείς υψηλού κινδύνου.

Πίνακας. Περιστατικά πνευμονίας από *Pneumocystis jirovecii* μετά από μεταμόσχευση νεφρικού μοσχεύματος: Ανασκόπηση δημοσιευμένων μελετών

Μελέτη	Ασθενείς (n)	Χρόνος από Μεταμόσχευση	Προφύλαξη	Παράγοντες Κινδύνου	Κλινική Παρουσίαση	Διαγνωστικά Ευρήματα	ΜΕΘ / Λεπτομέρειες Βαρύτητας	Θάνατοι n (%)
Hayes et al (2025)	8	Διάμεση διάρκεια 1,7 έτη	Όχι	Δεν αναφέρθηκαν	Δεν αναφέρθηκαν	Δεν αναφέρθηκαν	4 χρειάστηκαν μηχανικό αερισμό- 1 ECMO- οι υπόλοιποι χορήγηση O ₂	1 (12,5%)
Beale et al (2024)	1	6 έτη	Όχι	Βρογχεκτασίες- προηγηθείσα απόρριψη	Απώλεια βάρους- δυσκολιότητα- μυαλγία- χωρίς πυρετό	Ορολογικός έλεγχος θετικός, πτύελα θετικά	Χορήγηση O ₂	0 (0%)
Heald-Sargent et al (2024)	2	1-19 μήνες	Όχι	Δεν αναφέρθηκαν	Δεν αναφέρθηκαν	Δεν αναφέρθηκαν	Και οι δύο χρειάστηκαν μηχανικό αερισμό	0 (0%)
Grewal et al (2023)	1	18 μήνες	Όχι	Άσθμα	Απώλεια βάρους	HRCT: διάμεση πνευμονίτιδα- BAL θετικό- αυξημένη β-D-γλυκάνη	Χωρίς ΜΕΘ- χωρίς χορήγηση O ₂	0 (0%)
Varnas et al (2021)	1	13 μήνες	Όχι	Υψηλή ανοσοκαταστολή λόγω απόρριψης- προηγηθείσα CMV λοίμωξη- λευκοπενία	Πυρετός- αναπνευστική δυσχέρεια- βήχας- ONA- απώλεια βάρους	CT συμβατή με PJP- BAL θετικό	Χορήγηση O ₂	0 (0%)
Höcker et al (2005)	3	4 μήνες - 2 έτη	Δεν αναφέρθηκε	Προηγηθείσα οξεία απόρριψη	Πυρετός- αναπνευστική δυσχέρεια- βήχας	HRCT: διάμεση πνευμονία- BAL και PCR θετικά- αυξημένη S-αδενοσυλομεθειονίνη	2 χρειάστηκαν μηχανικός αερισμός- 1 μόνο χορήγηση O ₂	2 (66,7%)
Σύνολο	16	—	—	—	—	—	—	3 (18,8%)



ΠΑ09 | ΔΙΑΓΝΩΣΤΙΚΗ ΠΡΟΣΕΓΓΙΣΗ ΥΠΟΝΑΤΡΙΑΙΜΙΑΣ ΚΑΙ ΥΠΕΡΚΑΛΙΑΙΜΙΑΣ ΣΕ ΒΡΕΦΟΣ ΜΕ ΣΥΝΥΠΑΡΧΟΥΣΑ CMV ΛΟΙΜΩΞΗ: ΠΕΡΙΣΤΑΤΙΚΟ ΜΕ ΑΝΕΠΑΡΚΕΙΑ ΣΥΝΘΕΤΑΣΗΣ ΤΗΣ ΑΛΔΟΣΤΕΡΟΝΗΣ

Ι. Καλαϊτζοπούλου¹, Μ. Φουρίκου¹, Α. Βέρβερη², Δ. Ευσταθίου¹, Κ. Τσιρουκίδου¹, Κ. Κολλιός¹

¹ Γ' Παιδιατρική Κλινική, Γενικό Νοσοκομείο Θεσσαλονίκης «Ιπποκράτειο», Αριστοτέλειο Πανεπιστήμιο Θεσσαλονίκης, Θεσσαλονίκη

² Τμήμα Γενετικής- Σπανίων Νοσημάτων, Πανεπιστημιακό Γενικό Νοσοκομείο Θεσσαλονίκης «Παπαγεωργίου», Θεσσαλονίκη

Εισαγωγή: Η συνύπαρξη υπονατρίαμιας και υπερκαλιαιμίας στη βρεφική ηλικία αποτελεί επείγουσα κατάσταση. Επιβάλλει διερεύνηση διαταραχών του άξονα ρενίνης-αλδοστερόνης, της συγγενούς υπερπλασίας του φλοιού των επινεφριδίων και του ψευδοϋποαλδοστερονισμού. Η διάκριση μεταξύ διαταραχής σύνθεσης και αντίστασης στη δράση της αλδοστερόνης είναι καθοριστική.

Σκοπός: Η παρουσίαση της διαγνωστικής προσέγγισης βρέφους με ηλεκτρολυτικές διαταραχές και συνυπάρχουσα επίκτητη λοίμωξη από κυτταρομεγαλοϊό (CMV), που οδήγησε σε κλινική διάγνωση πρωτοπαθούς υποαλδοστερονισμού.

Υλικό - Μέθοδοι: Θήλυ βρέφος 2,5 μηνών παραπέμφθηκε λόγω στασιμότητας βάρους και υπονατρίαμιας. Από τον εργαστηριακό έλεγχο διαπιστώθηκαν υπονατρίαμια, υπερκαλιαιμία και τρανσαμινασαιμία. Διενεργήθηκε ενδοκρινολογικός έλεγχος (17-OH-προγεστερόνη, ACTH, κορτιζόλη, δοκιμασία Synacthen) και προσδιορισμός αλδοστερόνης και δραστηριότητας ρενίνης πλάσματος. Ο ιολογικός έλεγχος επιβεβαίωσε επίκτητη CMV λοίμωξη χωρίς ενδείξεις σοβαρής συστηματικής νόσου.

Αποτελέσματα: Αποκλείστηκε η συγγενής υπερπλασία επινεφριδίων και η επινεφριδιακή ανεπάρκεια. Διαπιστώθηκε χαμηλή αλδοστερόνη ορού με αυξημένη ρενίνη και φυσιολογική κορτιζόλη, εύρημα συμβατό με πρωτοπαθή διαταραχή σύνθεσης αλατοκορτικοειδών. Η χορήγηση φθοριοϋδροκορτιζόνης οδήγησε σε ταχεία αποκατάσταση των ηλεκτρολυτικών διαταραχών, υποστηρίζοντας τη διάγνωση ανεπάρκειας σύνθεσης αλδοστερόνης (CMO I). Σε δεύτερο χρόνο, ο γενετικός έλεγχος (WES) ανέδειξε σε ομοζυγωτία τη νουκλεοτιδική αντικατάσταση c.554C>T (p.Thr185Ile) στο γονίδιο CYP11B2, επιβεβαιώνοντας τη διάγνωση συγγενούς υποαλδοστερονισμού λόγω ανεπάρκειας της σύνθεσης της αλδοστερόνης.

Συμπεράσματα: Η συνύπαρξη CMV λοίμωξης και ηλεκτρολυτικών διαταραχών οδήγησε αρχικά σε υπόνοια CMV επινεφριδίτιδας. Ωστόσο, ο συνδυασμός χαμηλής αλδοστερόνης με αυξημένη ρενίνη και η γενετική επιβεβαίωση ανέδειξαν την διάγνωση της συγγενούς ανεπάρκειας σύνθεσης της αλδοστερόνης. Σε κάθε βρέφος με υπονατρίαμια και υπερκαλιαιμία, η διερεύνηση δεν πρέπει να περιορίζεται στη διόρθωση των ηλεκτρολυτικών διαταραχών, αλλά να περιλαμβάνει έλεγχο της υποκείμενης διαταραχής.

ΠΑ10 | ΟΤΑΝ ΤΟ ΤΥΠΙΚΟ ΕΜΦΑΝΙΖΕΤΑΙ ΑΤΥΠΑ: ΠΑΡΟΥΣΙΑΣΗ ΔΥΟ ΠΕΡΙΠΤΩΣΕΩΝ ΑΙΜΟΛΥΤΙΚΟΥ ΟΥΡΑΙΜΙΚΟΥ ΣΥΝΔΡΟΜΟΥ

Μ. Φουρίκου¹, Ι. Καλαϊτζοπούλου¹, Μ. Παπακωνσταντίνου¹, Ε. Γαβριηλάκη², Ι. Ντότης¹

¹ Γ' Παιδιατρική Κλινική, Γενικό Νοσοκομείο Θεσσαλονίκης «Ιπποκράτειο», Αριστοτέλειο Πανεπιστήμιο Θεσσαλονίκης, Θεσσαλονίκη

² Β' Προπαιδευτική Παθολογική Κλινική, Γενικό Νοσοκομείο Θεσσαλονίκης «Ιπποκράτειο», Αριστοτέλειο Πανεπιστήμιο Θεσσαλονίκης, Θεσσαλονίκη

Εισαγωγή: Το αιμολυτικό ουραιμικό σύνδρομο (HUS) αποτελεί τη συχνότερη θρομβωτική μικροαγγειοπάθεια της παιδικής ηλικίας και σχετίζεται κυρίως με λοίμωξη από Shiga toxin–παραγωγικό *Escherichia coli* (STEC). Παρά την κλασική τριάδα μικροαγγειοπαθητικής αιμολυτικής αναιμίας, θρομβοπενίας και οξείας νεφρικής βλάβης (ONB), η αρχική κλινική εικόνα μπορεί να είναι παραπλανητική.

Σκοπός: Η ανάδειξη άτυπων αρχικών εκδηλώσεων τυπικού STEC-HUS και η υπογράμμιση της σημασίας της έγκαιρης κλινικής υποψίας.

Υλικό - Μέθοδοι: Παρουσιάζονται δύο αγόρια που διακομίστηκαν με μη συμβατή αρχικά εικόνα για STEC-HUS. Η 1^η περίπτωση, αγόρι 14 μηνών, παρατέμφθηκε ως πιθανό νεφρωσικό σύνδρομο λόγω νεφρωσικού τύπου λευκωματουρίας και υπερτριγλυκεριδαίμιας. Η 2^η, αγόρι 17 μηνών, εξετάσθηκε αρχικά λόγω επεισοδίου απύρετων σπασμών. Μετά από προσεκτική λήψη του πρόσφατου ιστορικού, διαπιστώθηκε πως προηγήθηκαν επεισόδια διαρροϊκών κενώσεων και εμέτου και στα δύο παιδιά. Διενεργήθηκε πλήρης εργαστηριακός και απεικονιστικός έλεγχος, συμπεριλαμβανομένου ελέγχου για STEC, ADAMTS13 και λειτουργικού/γενετικού ελέγχου συμπληρώματος.

Αποτελέσματα: Κατά την πορεία της νοσηλείας τους αναδείχθηκε η κλασική τριάδα HUS και στα δύο περιστατικά. Η ανίχνευση STEC επιβεβαίωσε τη διάγνωση τυπικού HUS. Χορηγήθηκε υποστηρικτική αγωγή (ενυδάτωση, φουροσεμίδη) με σταδιακή αποκατάσταση της νεφρικής λειτουργίας και πλήρη ύφεση της νόσου. Δεν τεκμηριώθηκε διαταραχή δραστηριότητας της ADAMTS13 ή παθολογία του συμπληρώματος.

Συμπεράσματα: Το STEC-HUS μπορεί να εκδηλωθεί με άτυπη αρχική εικόνα, όπως νεφρωσικού τύπου λευκωματουρία ή νευρολογική συμπτωματολογία. Η παρουσία βαριάς κλινικής εικόνας ή μη τυπικών εκδηλώσεων δεν υποδηλώνει κατ' ανάγκη άτυπο HUS. Στην παιδιατρική πράξη, το STEC-HUS πρέπει να αποτελεί την πρώτη διαγνωστική σκέψη περίπτωση ONB, αναιμίας και θρομβοπενίας, ιδιαίτερα εάν υπάρχει ιστορικό πρόσφατης γαστρεντερίτιδας. Η έγκαιρη αναγνώριση καθορίζει την ορθή διαχείριση και την καλή πρόγνωση.



ΠΑ11 | ΠΟΣΟ ΜΠΟΡΕΙ ΕΝΑ ΞΕΝΟ ΣΩΜΑ ΝΑ ΕΠΗΡΕΑΣΕΙ ΤΗΝ ΑΝΑΛΥΣΗ ΕΝΟΣ ΛΙΘΟΥ? ΠΑΡΟΥΣΙΑΣΗ ΕΝΟΣ ΠΕΡΙΣΤΑΤΙΚΟΥ ΑΣΥΜΦΩΝΙΑΣ ΜΕΤΑΞΥ ΤΟΥ ΜΕΤΑΒΟΛΙΚΟΥ ΕΛΕΓΧΟΥ ΚΑΙ ΤΗΣ ΑΝΑΛΥΣΗΣ ΤΟΥ ΛΙΘΟΥ

Κ. Καππάτου¹, Σ. Πολυζώνης², Θ. Σπίνος², Φ. Μιχαλόπουλος², Μ. Στάμου³, Β. Τατανης⁴

¹ Ειδικευόμενη Ιατρός, Παιδιατρική Κλινική, Γενικό Νοσοκομείο Ελευσίνας «Θριάσιο», Ελευσίνα

² Ειδικευόμενος Ιατρός, Ουρολογική Κλινική, Πανεπιστημιακό Γενικό Νοσοκομείο Πατρών «Παναγία Η Βοήθεια», Πάτρα

³ Md, PhD, Παιδίατρος - Παιδονεφρολόγος, Διευθύντρια ΕΣΥ, Β' Παιδιατρική Κλινική, Αριστοτέλειο Πανεπιστήμιο Θεσσαλονίκης, Πανεπιστημιακό Γενικό Νοσοκομείο Θεσσαλονίκης «ΑΧΕΠΑ», Θεσσαλονίκη

⁴ Επίκουρος Καθηγητής Ουρολογίας, Ουρολογική Κλινική, Ειδικευόμενος Ιατρός, Ουρολογική Κλινική, Πανεπιστημιακό Γενικό Νοσοκομείο Πατρών «Παναγία Η Βοήθεια», Πάτρα

Σκοπός: Ο μεταβολικός έλεγχος αποτελεί ακρογωνιαίό λίθο της αντιμετώπισης της παιδιατρικής νεφρολιθίασης λόγω του υψηλού ποσοστού υποτροπών. Η ανάλυση των λίθων μετά από αυτόματη αποβολή ή χειρουργική παρέμβαση αποτελεί ένα πολύ σημαντικό στοιχείο το οποίο συνήθως επιβεβαιώνει τα αποτελέσματα του μεταβολικού ελέγχου και δίνει επιπλέον πληροφορίες. Σκοπός αυτή της μελέτης είναι η παρουσίαση ενός περιστατικού πλήρους ασυμφωνίας μεταξύ του μεταβολικού ελέγχου και της ανάλυσης του λίθου.

Υλικό-Μέθοδοι: Ασθενής θήλυ, ηλικίας 14 ετών, με γνωστή κυστινουρία μοριακά επιβεβαιωμένη, προσήλθε με λίθο 3 cm στον άνω κάλυκα και πολλαπλούς λίθους έως 1,5 cm στον κάτω κάλυκα. Από το ιστορικό της είχε υποβληθεί προ 9 μηνών σε ουρητηροσκοπική αντιμετώπιση της λιθιάσής της ανεπιτυχώς. Η ασθενής βρισκόταν σε σχήμα πλήρους αλκαλοποίησης των ούρων, ενώ η απεικόνιση ανέδειξε δύο παραμείναντα τμήματα άκαμπτου οδηγού σύρματος, εκ των οποίων το ένα ήταν ενσφηνωμένο στον άνω κάλυκα και το άλλο στον κάτω κάλυκα.

Αποτελέσματα: Η ασθενής υποβλήθηκε σε μη καλυκική mini-διαδερμική νεφρολιθοτριψία (mini-PCNL) με τη δημιουργία 3 προσβάσεων για την πλήρη απομάκρυνση του λιθιασικού φορτίου και την εξαγωγή των κατακρατηθέντων τμημάτων του οδηγού σύρματος. Η ανάλυση του λίθου ανέδειξε λιθίαση οξαλικού ασβεστίου χωρίς την παρουσία κυστίνης. Στο 1^ο Follow-up ανεδείχθη υπολειμματική λιθίαση 8χιλιοστών και νέο λιθιασικό στοιχείο διαμέτρου 5χιλιοστών στον ουρητήρα του έτερου συστήματος. Η ασθενής υπεβλήθηκε σε ενδοσκοπική αντιμετώπιση της λιθίασης αμφοτερόπλευρα ενώ αναμένεται το πόρισμα της ανάλυσης των λίθων.

Συμπεράσματα: Το περιστατικό αναδεικνύει πλήρη ασυμφωνία μεταβολικού υποστρώματος και σύστασης λίθου, με πιθανή συμβολή κατακρατηθέντος ξένου σώματος, υπογραμμίζοντας την ανάγκη συστηματικής λιθοανάλυσης και εξατομικευμένης θεραπευτικής επανεκτίμησης

ΠΑ12 | ΥΠΕΡΤΑΣΗ ΣΤΑΔΙΟΥ 2 ΣΕ ΑΣΥΜΠΤΩΜΑΤΙΚΟ ΚΟΡΙΤΣΙ 5 ΕΤΩΝ

**Α. Σέρμπης¹, Μ. Γαρούφου¹, Κ.-Ε. Γιαννακάκη¹, Σ.Τσιουρή¹, Ε. Στέφος²,
Η. Μπρούντζος², Α. Σιώμου¹**

¹Πανεπιστημιακό Γενικό Νοσοκομείο Ιωαννίνων, Ιωάννινα

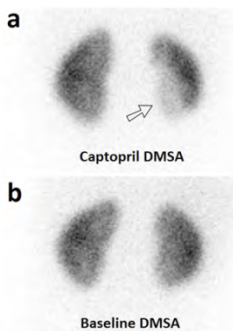
²Πανεπιστημιακό Γενικό Νοσοκομείο «Αττικόν», Αθήνα

Σκοπός: Στα παιδιά προσχολικής ηλικίας, η αρτηριακή υπέρταση (ΑΥ) είναι στη συντριπτική πλειοψηφία δευτεροπαθής, λόγω νεφραγγειακών ή νεφροπαρεγχυματικών ανωμαλιών, καρδιαγγειακών ή ενδοκρινικών διαταραχών, ή άλλων συστηματικών ή γενετικών νοσημάτων.

Η περιγραφή της διαγνωστικής προσέγγισης κοριτσιού 5 ετών με ΑΥ σταδίου 2 (μέση αρτηριακή πίεση 140/104 mmHg με 99^η ΕΘ για φύλο, ηλικία και ύψος 118 και 80 mmHg αντίστοιχα), που ανευρέθηκε σε τυχαίο έλεγχο. Επιπλέον, στόχος είναι η ανάδειξη της συνεισφοράς του στατικού σπινθηρογράφηματος μετά από χορήγηση καπτοπρίλης (DMSA captopril test) στον εντοπισμό στενώσεων μικρών κλάδων νεφρικών αρτηριών.

Υλικό και μέθοδοι: Πραγματοποιήθηκε υπερηχογράφημα (U/S) καρδιάς, ορμονολογικός έλεγχος φλοιού και μυελού επινεφριδίων, μετρήθηκαν ρενίνη και δραστικότητα ρενίνης πλάσματος (PRA), αλδοστερόνη ορού, ενώ πραγματοποιήθηκαν διαδοχικά U/S νεφρών-ουρητήρων-κύστης (NOK), Doppler νεφρικών αγγείων, CTA, MRA και DMSA-captopril test.

Αποτελέσματα: Ο καρδιολογικός και ο ορμονολογικός έλεγχος ήταν αρνητικοί. Ανευρέθηκαν πολύ αυξημένες τιμές ρενίνης και PRA (1624 pg/ml, ΦΤ:2.8-39.9 και 51.97 ng/ml/h, ΦΤ:0.2-1.4 αντίστοιχα) και ηπιώς αυξημένες τιμές αλδοστερόνης (74.5 ng/dl, ΦΤ:5-60), ευρήματα υπέρ ΑΥ νεφραγγειακής αιτιολογίας. Ο απεικονιστικός έλεγχος με U/S NOK, Doppler νεφρικών αγγείων, CTA, MRA δεν ανέδειξε στένωση, η οποία αναδείχθηκε στην εξέταση με DMSA-captopril test: **στο DMSA με καπτοπρίλη απεικονίστηκε περιοχή ελλειμματικής πρόσληψης του ραδιοφαρμάκου στον κάτω πόλο του δεξιού νεφρού, η οποία απουσίαζε στο DMSA χωρίς καπτοπρίλη.**



Συμπεράσματα: Επί ισχυρής υποψίας νεφραγγειακής ΑΥ-έστω και με αρνητικές τις κλασικές απεικονιστικές μεθόδους- το DMSA-captopril test αποτελεί αξιόπιστη μέθοδο εντοπισμού στένωσης κλάδων της νεφρικής αρτηρίας. Η μέθοδος είναι τεχνικά απλή και κατευθύνει την πιθανή αρτηριογραφία που θα ακολουθήσει για διόρθωση της στένωσης.



ΠΑ13 | ΜΙΚΡΟΒΙΑΙΜΙΑ ΑΠΟ E.COLI, ΠΥΕΛΟΝΕΦΡΙΤΙΔΑ ΚΑΙ ΠΙΘΑΝΗ ΜΗΝΙΓΓΙΤΙΔΑ ΣΕ ΚΟΡΙΤΣΙ ΜΕ ΠΑΡΑΤΕΙΝΟΜΕΝΟ ΕΜΠΥΡΕΤΟ

Μ. Μπουργάνη¹, Κ.-Ε. Γιαννακάκη¹, Χ. Κοσμέρη¹, Κ. – Ε. Γιαννακάκη¹, Ε. Καντζά¹, Σ. Μακαρίου¹, Φ. Λαδομένου^{1,2}, ^{1,2}Α. Σιώμου^{1,2}

¹Παιδιατρική Κλινική, Πανεπιστημιακό Γενικό Νοσοκομείο Ιωαννίνων, Ιωάννινα

²Τομέας Υγείας Παιδιού, Τμήμα Ιατρικής Σχολής, Πανεπιστήμιο Ιωαννίνων, Ιωάννινα

Σκοπός: Παρουσίαση της κλινικοεργαστηριακής εικόνας, της θεραπευτικής προσέγγισης και της έκβασης προνήπιου 20 μηνών, το οποίο νοσηλεύτηκε στην κλινική μας με μικροβιαίμια και αμφοτερόπλευρη πυελονεφρίτιδα από *E. coli*, με πιθανή συνυπάρχουσα προσβολή του κεντρικού νευρικού συστήματος.

Υλικό - Μέθοδοι: Πρόκειται για προνήπιο θήλυ 20 μηνών, το οποίο παραπέμφθηκε στο νοσοκομείο μας λόγω υψηλού εμπυρέτου τετραήμερου, υδαρών κενώσεων και μειωμένης σίτισης, συνοδευόμενων από αυξημένους δείκτες φλεγμονής και επηρεασμένη νεφρική λειτουργία. Είχε λάβει δύο δόσεις κεφακλόρης πριν την παραπομπή.

Αποτελέσματα: Κατά τη νοσηλεία διενεργήθηκε άμεσα καθετηριασμός κύστης, με στείρα καλλιέργεια ούρων (πιθανώς λόγω προϋπάρχουσας αντιβιοτικής αγωγής), και υπερηχογράφημα κοιλίας με ευρήματα συμβατά με αμφοτερόπλευρη πυελονεφρίτιδα. Η καλλιέργεια αίματος εισαγωγής ανέδειξε *E. coli* non-ESBL, τεκμηριώνοντας μικροβιαίμια. Το DMSA σπινθηρογράφημα ανέδειξε παλαιές και πρόσφατες πυελονεφριτιδικές αλλοιώσεις αμφοτερόπλευρα.

Η ασθενής έλαβε αρχικά μεροπενέμη (200 mg/kg) για 5 ημέρες και στη συνέχεια κεφοταξίμη, βάσει αντιβιογράμματος, χωρίς την αναμενόμενη κλινική ανταπόκριση και απυρεξία. Λόγω εμμένουσας συμπτωματολογίας κρίθηκε αναγκαία η διενέργεια οσφυονωτιαίας παρακέντησης, η οποία δεν πραγματοποιήθηκε λόγω οιδήματος οπτικών θηλών αμφοτερόπλευρα στη βυθοσκόπηση.

Ακολούθησε μαγνητική φλεβογραφία εγκεφάλου (χωρίς ενδείξεις θρόμβωσης ή αποστήματος) και μαγνητική εγκεφάλου με σκιαγραφικό, η οποία έδειξε δυσχέρεια στην αποχέτευση του ΕΝΥ. Με βάση τα ευρήματα, χορηγήθηκε ενδοφλέβια αντιβιοτική αγωγή για 3 εβδομάδες, ως επί πιθανής μηνιγγίτιδας δευτερογενούς σε μικροβιαίμια από *E. coli*.

Το εμπύρετο υποχώρησε την 8η ημέρα νοσηλείας (11η ημέρα συνολικά από την έναρξη του εμπυρέτου). Προ εξόδου, η επαναληπτική βυθοσκόπηση έδειξε υποχώρηση του οιδήματος στον δεξιό οφθαλμό. Η ασθενής εξήλθε με χημειοπροφύλαξη νιτροφουραντοΐνης (1 mg/kg). Στον επανέλεγχο με VCUG διαπιστώθηκε κυστεοουρητηρική παλινδρόμηση 3ου βαθμού δεξιά.

Συμπεράσματα: Το περιστατικό αυτό αναδεικνύει την πολυπαραγοντική φύση των σοβαρών ουρολοιμώξεων στη βρεφική και νηπιακή ηλικία, ιδίως όταν επιπλέκονται με μικροβιαίμια και παρατεταμένη εμπύρετη πορεία. Η απουσία κλινικής ανταπόκρισης στην κατάλληλη αντιβιοτική αγωγή κατέστησε αναγκαία την ενδελεχή διερεύνηση για ενδεχόμενη προσβολή του κεντρικού νευρικού συστήματος, αναδεικνύοντας τη σημασία της έγκαιρης αναγνώρισης άτυπων ή επιπλεγμένων εξελίξεων.

Η τεκμηρίωση κυστεοουρητηρικής παλινδρόμησης υπογραμμίζει τον κρίσιμο ρόλο της ολοκληρωμένης απεικονιστικής προσέγγισης και της μακροχρόνιας παρακολούθησης, με στόχο την πρόληψη μόνιμων νεφρικών βλαβών. Το περιστατικό επιβεβαιώνει ότι οι επιπλεγμένες ουρολοιμώξεις απαιτούν εξατομικευμένη, πολυεπίπεδη διαχείριση και στενή συνεργασία μεταξύ κλινικών και απεικονιστικών ειδικοτήτων.

ΠΑ14 | ΝΗΠΙΟ ΜΕ “ΚΡΥΦΗ” ΛΙΘΙΑΣΗ-ΚΑΤΑΣΤΡΟΦΙΚΗ ΓΙΑ ΤΟΝ ΝΕΦΡΟ

Κ.-Ε. Γιαννακάκη¹, Ε. Σμπόνιας¹, Ε. Λαφάρα¹, Π. Σιγλιμύρη¹, Χ. Κοσμέρη¹, Β. Τατάνης², Π. Μήτσος³, Α. Σιώμου¹

¹Παιδονεφρολογική Μονάδα, Παιδιατρική Κλινική, Πανεπιστημιακό Γενικό Νοσοκομείο Ιωαννίνων, Ιωάννινα

²Παιδοουρολογική Κλινική, Πανεπιστημιακό Γενικό Νοσοκομείο Πατρών, Πάτρα

³Παιδουρολογική Κλινική, Γενικό Νοσοκομείο Παίδων «Η Αγία Σοφία», Αθήνα

Σκοπός: Η νεφρολιθίαση παρατηρείται στην παιδική ηλικία με συχνότητα (1-10/100.000 παιδιά). Η έγκαιρη διάγνωση και διερεύνηση αποτελούν θεμελιώδεις προϋποθέσεις ώστε να διαμορφωθούν εξατομικευμένα η θεραπεία και παρακολούθηση του ασθενή.

Υλικό-μέθοδοι: Περιγράφεται η περίπτωση ενός παιδιού 3 ετών στο οποίο σε υπερηχογραφικό έλεγχο του ουροποιητικού που διενεργήθηκε μετά από ουρολοίμωξη, διαπιστώθηκαν αρκετοί λίθοι εντός της πυέλου και των ελάσσωνων καλύκων του αριστερού νεφρού. Ακολούθησε νοσηλεία του παιδιού ώστε να γίνει η ολοκληρωμένη διερεύνηση και να τεθεί η καταλληλότερη θεραπεία.

Αποτελέσματα: Στον εργαστηριακό έλεγχος διαπιστώθηκαν ήπια υπερασβεστιουρία [Ca: 4.6mg/kg/24hr (φυσιολογική τιμή <4mg/kg/24hr)], υποκιτρουρία [κιτρικά 47,4mmol/mol Cre (ΦΤ: 120-667)] και υπεροξαλουρία με τιμή οξαλικών 61,9mmol/L (ΦΤ: 0-19), δευτεροπαθής (ο γενετικός έλεγχος για RH1 ήταν αρνητικός).

Ο εργαστηριακός έλεγχος ήταν αρνητικός για άλλα νοσήματα, όπως η κυστινουρία, ο υπερπαραθυρεοειδισμός, η νεφροσωληναριακή οξέωση, ενώ οι ηλεκτρολύτες ήταν εντός των φυσιολογικών ορίων.

CT spiral: παρουσία κρυσταλλοειδούς λίθου στην αριστερή νεφρική πύελο (μέγιστης διαμέτρου 3,2cm) που εκτείνεται μέχρι και το επίπεδο της πυελοουρητηρικής συμβολής και ως επί το πλείστον στην κάτω και μέση καλυκική ομάδα. Έτεροι μικρότεροι λίθοι ελέγχονται σύστοιχα, οι περισσότεροι και μεγαλύτεροι εξ αυτών στην άνω καλυκική ομάδα. Δίνεται η εντύπωση διάταξης της νεφρικής πυέλου του αριστερού νεφρού (εύρος 1,7cm) με συνοδό καλυκεκτασίες και πάχυνση του ουροθηλίου. Δεξιός νεφρός κατά φύση.

DMSA: AN: στις αρχικές εικόνες δεν παρατηρείται σαφής πρόσληψη του ραδιοφαρμάκου από το νεφρικό παρέγχυμα. Στις εικόνες μετά από έντονη αντίθεση δίδεται η εντύπωση παρουσίας ελάχιστων νησίδων νεφρικού παρεγχύματος. ΔN: χωρίς παθολογικά ευρήματα

Ακολούθησε τοποθέτηση rigtail και έναν μήνα μετά από την εν λόγω παρέμβαση επαναλήφθηκε το DMSA χωρίς ουσιαστική διαφοροποίηση από το πρώτο. Ακολούθως διενεργήθηκε νεφρεκτομή αριστερά και εστάλη τμήμα ενός εκ των λίθων για ανάλυση και διαπιστώθηκε ότι επρόκειτο για λίθο με την εξής χημική σύσταση: carbonate apatite 68%, amorphous calcium phosphate-carbonate 30%, unknown matter 2%.

Συμπεράσματα: Παρόλο που η νεφρολιθίαση συναντάται στην παιδική ηλικία, είναι σημαντικά η έγκαιρη διάγνωση και η καταλληλότερη αντιμετώπισή της ώστε να αποφευχθούν ενδεχόμενες περαιτέρω επιπλοκές.



ΠΑ15 | ΠΙΘΑΝΗ ΣΥΣΧΕΤΙΣΗ ΣΥΧΝΩΝ ΠΑΙΔΟΝΕΦΡΟΛΟΓΙΚΩΝ ΝΟΣΗΜΑΤΩΝ ΜΕ ΑΝΑΠΤΥΞΙΑΚΕΣ ΚΑΙ ΣΥΜΠΕΡΙΦΟΡΙΚΕΣ ΔΙΑΤΑΡΑΧΕΣ: ΚΛΙΝΙΚΕΣ ΚΑΙ ΓΕΝΕΤΙΚΕΣ ΠΡΟΣΕΓΓΙΣΕΙΣ

Κ. Μητρομάρα^{1,3}, Κ. Μαραθωνίτη³, Φ. Μυλωνά^{2,3}, Α. Μπαλάσκα^{1,3}

¹Μονάδα Κοινωνικής Ιατρικής-Αναπτυξιολογίας, Γενικό Νοσοκομείο Αθηνών Παιδων Πεντέλης, Αθήνα

²Παιδονεφρολογικό Ιατρείο, Γενικό Νοσοκομείο Αθηνών Παιδων Πεντέλης, Αθήνα

³Παιδιατρική Κλινική, Γενικό Νοσοκομείο Αθηνών Παιδων Πεντέλης, Αθήνα

Εισαγωγή: Οι συγγενείς ανωμαλίες του Ουροποιητικού Συστήματος (CAKUT), το Νεφρωσικό Σύνδρομο, οι ουρολοιμώξεις, η Κυστεουρητηρική Πάλινδρομη και η Χρόνια Νεφρική Νόσος (XNN), αποτελούν σημαντικές αιτίες εν δυνάμει χρόνιας νοσηρότητας της παιδικής ηλικίας, επηρεάζοντας όλους τους τομείς κοινωνικής και νευροαναπτυξιακής ανάπτυξης των παιδιών.

Σκοπός: Υπάρχει στη Διεθνή Βιβλιογραφία πιθανή συσχέτιση μεταξύ συχνότερων νεφρολογικών παθήσεων παιδικής ηλικίας και νευροαναπτυξιακών διαταραχών;

Μέθοδος: Ανασκόπηση διεθνούς βιβλιογραφίας, περιλαμβάνοντας επιδημιολογικές, κλινικές και γενετικές μελέτες για CAKUT, XNN, Νεφρωσικό Σύνδρομο και Λοιμώξεις Ουροποιητικού Συστήματος, εστιάζοντας στην ανίχνευση πιθανών γνωστικών και αναπτυξιακών διαταραχών με βάση πιθανά γενετικά αίτια.

Αποτελέσματα: Μελέτες δείχνουν υψηλή συχνότητα νευροαναπτυξιακών διαταραχών σε παιδιά με CAKUT, συμπεριλαμβανομένων διαταραχών ανάπτυξης, συμπεριφοράς και νοητικής καθυστέρησης, ειδικότερα σε περιπτώσεις συνυπάρχουσων εγκεφαλικών/νωτιαίων ανωμαλιών και σοβαρής νεφρικής δυσλειτουργίας. Διάφορα γονίδια (*PAX2*, *HNF1B*, *ROBO2*, *ARID3A*, *NR6A1*) πιθανώς σχετίζονται με CAKUT και άλλες αναπτυξιακές ανωμαλίες, καθώς και συγκεκριμένες δομικές μεταβολές του γονιδιώματος σε συγκεκριμένες χρωμοσωμικές θέσεις (17q12, 22q11.2) συνδέονται με σύνδρομα που περιλαμβάνουν νεφρικές και νευροαναπτυξιακές εκδηλώσεις. Η XNN και οι υποτροπιάζουσες Λοιμώξεις του Ουροποιητικού συσχετίζονται με μειωμένη γνωστική-μαθησιακή απόδοση.

Συμπέρασμα: Θεωρείται σημαντική η αναγκαιότητα Συστηματικής Μελέτης και Συσχέτισης Παιδονεφρολογικών Νοσημάτων με πιθανές Νευροαναπτυξιακές και Συμπεριφορικές Διαταραχές της Παιδικής Ηλικίας, με σκοπό τη Διεπιστημονική παρακολούθηση υπό το πρίσμα της πιθανής σύνδεσης αυτών σε γενετική βάση.

Βιβλιογραφία

- Fourikou M, et al. Molecular mechanisms, genetic basis of CAKUT; *Int J Mol Sci*. 2026
- Boeri S et al. Brain and spine malformations, neurodevelopmental disorders in children with CAKUT; *Pediatr Nephrol*. 2024
- Liu J-L et al. Genetic spectrum of CAKUT, risk factors for kidney failure in children; *Nephrol Dial Transplant*. 2022

ΠΑ16 | ΠΕΡΙΣΤΟΜΑΤΙΚΑ ΚΑΙ ΠΕΡΙΠΡΩΚΤΙΚΑ ΕΛΚΗ ΩΣ ΑΝΕΠΙΘΥΜΗΤΗ ΕΚΔΗΛΩΣΗ ΘΕΡΑΠΕΙΑΣ ΜΕ EVEROLIMUS ΣΕ ΑΣΘΕΝΗ ΜΕ ΜΕΤΑΜΟΣΧΕΥΣΗ ΝΕΦΡΟΥ

Ε. Γκολέ¹, Α. Ζαμπέτογλου¹, Ε. Κάψια², Θ. Μπαχού³, Α. Ζέλλου⁴, Σ. Μαρινάκη², Β. Ασκητή¹

¹ Νεφρολογικό Τμήμα, Γενικό Νοσοκομείο Παιδών Αθηνών «Π. & Α. Κυριακού», Αθήνα

² Τμήμα Νεφρολογίας και Μεταμόσχευσης Νεφρού, Λαϊκό Νοσοκομείο Αθηνών & Ιατρική Σχολή Πανεπιστημίου Αθηνών, Αθήνα

³ Α' Παιδιατρική Κλινική, Γενικό Νοσοκομείο Παιδών Αθηνών «Π. & Α. Κυριακού», Αθήνα

⁴ Β' Παιδιατρική Κλινική Πανεπιστημίου Αθηνών, Γενικό Νοσοκομείο Παιδών Αθηνών «Π. & Α. Κυριακού», Αθήνα

Σκοπός: Η περιγραφή ασθενούς με ιστορικό μεταμόσχευσης νεφρού ο οποίος παρουσίασε στοματικά και περιπρωκτικά έλκη ως ανεπιθύμητη ενέργεια αγωγής με το φάρμακο everolimus.

Υλικό-Μέθοδοι: Αγόρι 10 ετών με πρωτοπαθή νόσο κορτικοανθεκτικό νεφρωσικό σύνδρομο, υποβλήθηκε σε μεταμόσχευση νεφρού στην ηλικία των 9.5 ετών με ζώντα δότη τον πατέρα του. Μετά τη μεταμόσχευση έλαβε ανοσοκατασταλτική θεραπεία με αναστολέα της καλσινευρίνης (tacrolimus), μυκοφαινολάτη μοφετίλ και κορτικοστεροειδή. Ο ασθενής υπό τη θεραπεία αυτή παρουσίασε επίμονη ουδετεροπενία (χαμηλότερος απόλυτος αριθμός ουδετερόφιλων: 400), η οποία ύστερα από εκτεταμένο αιματολογικό έλεγχο που απέβη αρνητικός, αποδόθηκε στην αγωγή με μυκοφαινολάτη μοφετίλ. Παρά τη μείωση της δόσης του φαρμάκου και τη χορήγηση παράγοντα διέγερσης των κοκκιοκυττάρων η ουδετεροπενία παρέμεινε, επομένως αποφασίστηκε αλλαγή της ανοσοκατασταλτικής αγωγής και αντικατάστασης του μυκοφαινολάτη μοφετίλ με everolimus.

Αποτελέσματα: Ο ασθενής, 3.5 μήνες μετά την έναρξη της θεραπείας με everolimus παρουσίασε στοματικά έλκη. Ο βακτηριακός και ιολογικός έλεγχος ήταν αρνητικός και επομένως τα έλκη συσχετίστηκαν με το φάρμακο everolimus, παρότι τα επίπεδα του φαρμάκου ήταν εντός των φυσιολογικών ορίων. Ο ασθενής, έλαβε θεραπεία με τοπική χορήγηση κορτικοστεροειδών και παρουσίασε μερική βελτίωση των βλαβών, επομένως και η θεραπεία συνεχίστηκε. Δύο εβδομάδες αργότερα, παρουσίασε αιμορραγικές κενώσεις και στην κλινική εξέταση ανευρέθησαν περιπρωκτικά έλκη. Εκτιμήθηκε και από γαστρεντερολόγους και ύστερα από διεπιστημονική συζήτηση, λόγω της παρουσίας πολυσυστηματικών βλαβών, αποφασίστηκε η διακοπή του φαρμάκου και η επανέναρξη χαμηλής δόσης μυκοφαινολάτη μοφετίλ για να αποφευχθεί ο κίνδυνος απόρριψης, με στενή παρακολούθηση των ουδετερόφιλων.

Συμπεράσματα: Η παρουσία στοματικών ελκών αποτελεί μία γνωστή παρενέργεια του φαρμάκου everolimus και συνήθως σχετίζεται με τοξικά επίπεδα του φαρμάκου. Ο ασθενής μας, παρότι είχε φυσιολογικά επίπεδα, παρουσίασε αυτή την επιπλοκή αλλά ταυτόχρονα παρουσίασε και περιπρωκτικές βλάβες οι οποίες έχουν αναφερθεί σε ελάχιστες περιπτώσεις στην βιβλιογραφία. Οι ασθενείς με αυτές τις παρενέργειες χρειάζονται διεπιστημονική προσέγγιση, ώστε να αποφασιστεί η κατάλληλη θεραπευτική προσέγγιση, να αποφευχθούν οι ανεπιθύμητες ενέργειες των ανοσοκατασταλτικών φαρμάκων αλλά και ο κίνδυνος απόρριψης του μοσχεύματος από τη διακοπή της ανοσοκατασταλτικής αγωγής.



ΠΑ17 | ΔΙΑΦΟΡΕΤΙΚΑ «ΠΡΟΣΩΠΑ» ΤΟΥ ΣΥΝΔΡΟΜΟΥ BARDET–BIEDL ΣΤΑ ΠΑΙΔΙΑ

Α. Κοντού¹, Β. Καραβά², Ι. Ντότης³, Α. Σαράντη¹, Α. Βέρβερη⁴, Ο. Δαδούδη⁵, Χ. Αγακίδης¹, Μ. Στάμου⁶, Δ. Ζαφείριου¹, Ν. Πρίντζα¹

¹ Α΄ Παιδιατρική Κλινική Αριστοτέλειο Πανεπιστήμιο Θεσσαλονίκης, Γενικό Νοσοκομείο Θεσσαλονίκης «Ιπποκράτειο», Αριστοτέλειο Πανεπιστήμιο Θεσσαλονίκης, Θεσσαλονίκη

² Α΄ Παιδιατρική Κλινική Ιατρική Σχολή Εθνικό και Καποδιστριακό Πανεπιστήμιο Αθηνών, Α΄ Παιδιατρική Κλινική Πανεπιστημίου Αθηνών, Γενικό Νοσοκομείο Παίδων «Η Αγία Σοφία», Αθήνα

³ Γ΄ Παιδιατρική Κλινική Αριστοτέλειο Πανεπιστήμιο Θεσσαλονίκης, Γενικό Νοσοκομείο Θεσσαλονίκης Ιπποκράτειο, Αριστοτέλειο Πανεπιστήμιο Θεσσαλονίκης, Θεσσαλονίκη

⁴ Τμήμα Γενετικής Σπανίων Νοσημάτων, Γενικό Νοσοκομείο Θεσσαλονίκης «Παπαγεωργίου» Θεσσαλονίκη

⁵ School Of Medicine, University College Of Dublin, University College Of Dublin Ireland

⁶ Β΄ Παιδιατρική Κλινική ΑΠΘ, Πανεπιστημιακό Γενικό Νοσοκομείο Θεσσαλονίκης «ΑΧΕΠΑ», Αριστοτέλειο Πανεπιστήμιο Θεσσαλονίκης, Θεσσαλονίκη

Σκοπός: Το σύνδρομο Bardet–Biedl (BBS) αποτελεί σπάνια, πολυσυστηματική κροσσοπάθεια που κληρονομείται με τον αυτοσωματικό υπολειπόμενο τύπο. Χαρακτηρίζεται από φαινοτυπική ετερογένεια και περιλαμβάνει, σε ποικίλους συνδυασμούς, μελαγχρωστική αμφιβληστροειδοπάθεια, παχυσαρκία, πολυδακτυλία, νεφρικές ανωμαλίες με χρόνια νεφρική νόσο, μαθησιακές δυσκολίες και υπογοναδισμό. Η κλινική εικόνα συχνά εξελίσσεται προοδευτικά, γεγονός που δυσχεραίνει την έγκαιρη διάγνωση. Σκοπός της παρούσας αναφοράς είναι η ανάδειξη της κλινικής ετερογένειας του συνδρόμου και η υπογράμμιση της σημασίας του γενετικού ελέγχου μέσω της παρουσίας τριών παιδιατρικών περιστατικών.

Υλικό-Μέθοδοι: Παρουσιάζονται τρεις ασθενείς με γενετικά επιβεβαιωμένο BBS, με διαφορετική ηλικία διάγνωσης και ποικίλη κλινική έκφραση, τους οποίους παρακολουθούμε.

Αποτελέσματα: Ο πρώτος ασθενής, άρρεν 17 ετών, διαγνώστηκε στην ηλικία των 12 ετών κατά τη διερεύνηση χρόνιας νεφρικής νόσου τελικού σταδίου. Συνυπήρχαν μελαγχρωστική αμφιβληστροειδοπάθεια, παχυσαρκία και διάχυτη αναπτυξιακή διαταραχή, συγκροτώντας τον κλασικό φαινότυπο του BBS. Η γενετική διερεύνηση επιβεβαίωσε τη διάγνωση. Η δεύτερη ασθενής, θήλυ 8 ετών, παρουσίαζε από τη βρεφική ηλικία ευμεγέθεις πολυκυστικούς δυσπλαστικούς νεφρούς με εξέλιξη σε τελικού σταδίου χρόνια νεφρική νόσο και ανάγκη εξωνεφρικής κάθαρσης από το πρώτο έτος ζωής. Υποβλήθηκε επιτυχώς σε μεταμόσχευση νεφρού στην ηλικία των 6 ετών. Η διάγνωση BBS τέθηκε μεταγενέστερα, μετά την εμφάνιση σοβαρής παχυσαρκίας (ΔΜΣ 41 kg/m²) και μεταβολικού συνδρόμου. Ο γενετικός έλεγχος ήταν καθοριστικός για τη διάγνωση, παρά την απουσία άλλων τυπικών εκδηλώσεων. Ο τρίτος ασθενής, ηλικίας 3 ετών, παρουσίαζε από τη γέννηση πολυδακτυλία, συνδακτυλία, θολωτή υπερώρα και πολυκυστικούς νεφρούς με φυσιολογική νεφρική λειτουργία. Η πρώιμη κλινική υποψία οδήγησε σε άμεσο γενετικό έλεγχο, ο οποίος επιβεβαίωσε τη διάγνωση πριν την εμφάνιση επιπρόσθετων εκδηλώσεων.

Συμπεράσματα: Το BBS εμφανίζει ευρύ φάσμα κλινικών εκδηλώσεων, από μεμονωμένη νεφρική προσβολή ή μεταβολικό σύνδρομο έως πλήρη πολυσυστηματική εικόνα. Τα διαγνωστικά κριτήρια ενδέχεται να μην πληρούνται κατά την αρχική εκτίμηση, ιδιαίτερα σε μικρές ηλικίες. Ο γενετικός έλεγχος αποτελεί καθοριστικό εργαλείο για την έγκαιρη και οριστική διάγνωση, επιτρέποντας στοχευμένη παρακολούθηση, πρόληψη επιπλοκών και κατάλληλη γενετική συμβουλευτική. Η υψηλή κλινική υποψία και η έγκαιρη γενετική επιβεβαίωση είναι ουσιώδεις για τη βέλτιστη διαχείριση των ασθενών.

ΠΑ18 | ΔΙΑΓΝΩΣΤΙΚΗ ΠΡΟΚΛΗΣΗ ΣΕ ΠΕΡΙΠΤΩΣΗ MIS-C ΜΕ ΚΥΡΙΑΡΧΕΣ ΝΕΥΡΟΛΟΓΙΚΕΣ ΚΑΙ ΝΕΦΡΙΚΕΣ ΕΚΔΗΛΩΣΕΙΣ

Φ. Δασούλα¹, Β. Ασκητή², Μ.Τσαρτσάλη¹, Ε. Ελευθερίου¹, Γ. Κουρέλης³, Ν.Σπυρίδης¹

¹ Παιδιατρική Κλινική, Νοσοκομείο Υγεία, Αθήνα

² Παιδονεφρολογικό Τμήμα, Νοσοκομείο Υγεία, Αθήνα & Γ.Ν.Π. «Παναγιώτη και Αγλαΐας Κυριακού», Αθήνα

³ ΜΕΘ Παιδών, Νοσοκομείο Υγεία, Αθήνα

Εισαγωγή: Το Πολυσυστηματικό Φλεγμονώδες Σύνδρομο στα παιδιά (MIS-C) αποτελεί σπάνια αλλά δυνητικά απειλητική για τη ζωή επιπλοκή της λοίμωξης από SARS-CoV-2. Αν και οι αρχικές διαγνωστικές προσεγγίσεις συμπεριελάμβαναν τη νευρολογική και νεφρική συμμετοχή, οι εκδηλώσεις αυτές απουσιάζουν από τα επικαιροποιημένα κριτήρια του Π.Ο.Υ.(2023).

Σκοπός: Η παρουσίαση περίπτωσης MIS-C με προεξάρχουσες νευρολογικές και νεφρικές εκδηλώσεις και η σημασία ύπαρξης υψηλού δείκτη κλινικής υποψίας σε άτυπα περιστατικά.

Υλικό/Μέθοδοι: Αγόρι 9 ετών, πλήρως εμβολιασμένο, με ελεύθερο ατομικό αναμνηστικό, προσήλθε στο Τ.Ε.Π. λόγω πυρετού, εμέτων και διαρροιών από 24ωρου και εισήχθη για ενδοφλέβια ενυδάτωση. Ο αρχικός εργαστηριακός έλεγχος ανέδειξε ήπια αφυδάτωση (Ur=30mg/dl, Cr=0,5mg/dl) και αυξημένη C-αντιδρώσα πρωτεΐνη (CRP=8 mg/dl). Εντός δύο ωρών από την εισαγωγή, ο ασθενής εκδήλωσε συγχυτικό- διεγερτικό επεισόδιο, με απώλεια του επιπέδου συνείδησης και προσήλωσε βλέμματος. Προς αποκλεισμό λοίμωξης του Κ.Ν.Σ., διενεργήθηκαν άμεσα μαγνητική τομογραφία εγκεφάλου και οσφουοντινική παρακέντηση, χωρίς ανάδειξη παθολογικών ευρημάτων, οπότε δεν τροποποιήθηκε η αγωγή.

Το επόμενο 24ωρο, παρά την ύφεση του πυρετού, ο ασθενής εμφάνισε σημαντική επιδείνωση της κλινικής εικόνας με υπόταση, λήθαργο, ολιγουρία, οιδήματα βλεφάρων και ερύθημα κορμού. Ο εργαστηριακός επανέλεγχος ανέδειξε εκσεσημασμένη άνοδο των δεικτών φλεγμονής (CRP=21mg/dl, PCT=428ng/ml), οξεία νεφρική βλάβη σταδίου 3 (Ur=130mg/dl, Cr=4mg/dl) και στοιχεία αιμόλυσης (αναιμία με παρουσία σχιστοκυττάρων, θρομβοπενία, LDH=715U/l). Επιπλέον, διαπιστώθηκε υπερτροπονιναμία και το υπερηχογράφημα καρδιάς ανέδειξε έκπτωση της συστολικής λειτουργίας της αριστερής κοιλίας. Ο ασθενής έλαβε άμεσα ενδοφλέβια διπλή αντιβιοτική αγωγή (κεφοταξίμη & κλινδαμυκίνη) και μεταφέρθηκε στη Μ.Ε.Θ.. Παρά τη σχετική αιμοδυναμική σταθερότητα, η κλινικοεργαστηριακή εικόνα του ασθενούς παρέμεινε αμετάβλητη τις επόμενες 48 ώρες.

Αποτελέσματα: Λόγω της πολυσυστηματικής προσβολής και κατόπιν αποκλεισμού εναλλακτικών διαγνώσεων, συμπεριλαμβανομένων της σήψης, του συνδρόμου τοξικού σοκ και των συνδρόμων θρομβωτικής μικροαγγειοπάθειας (TMAs), τέθηκε η υποψία MIS-C. Ο ορολογικός έλεγχος για SARS-CoV-2 ήταν θετικός, επιβεβαιώνοντας τη διάγνωση. Ο ασθενής έλαβε ενδοφλέβια γ-σφαιρίνη και κορτικοστεροειδή, παρουσιάζοντας ταχεία κλινική και εργαστηριακή βελτίωση, με πλήρη αποκατάσταση της νεφρικής και καρδιακής λειτουργίας.

Συμπεράσματα: Το παρόν περιστατικό υπογραμμίζει ότι το MIS-C δύναται να προβάλλει με υπεροχή των νευρολογικών και νεφρολογικών εκδηλώσεων, παρά την απουσία αυτών από τα επικαιροποιημένα διαγνωστικά κριτήρια. Ο αυξημένος δείκτης υποψίας στα περιστατικά με άτυπες κλινικές εκδηλώσεις, η έγκαιρη αναγνώριση αυτών και η άμεση έναρξη ανοσοτροποποιητικής θεραπείας, είναι καθοριστικής σημασίας για τη βέλτιστη έκβαση.



ΠΑ19 | ΥΠΟΤΡΟΠΕΣ IGA ΑΓΓΕΙΙΤΙΔΑΣ ΜΕ ΝΕΦΡΙΚΗ ΣΥΜΜΕΤΟΧΗ ΣΤΗΝ ΠΑΙΔΙΚΗ ΗΛΙΚΙΑ: ΘΕΡΑΠΕΥΤΙΚΕΣ ΠΡΟΚΛΗΣΕΙΣ ΚΑΙ ΜΑΚΡΟΧΡΟΝΙΑ ΠΑΡΑΚΟΛΟΥΘΗΣΗ, ΣΕΙΡΑ 4 ΠΕΡΙΣΤΑΤΙΚΩΝ

Μ. Φουρίκου, Μ. Παπακωνσταντίνου, Ι. Καλαϊτζοπούλου, Ζ. Κράβαρη, Ι. Ντότης, Κ. Κολλιός

Γ' Παιδιατρική Κλινική Αριστοτελείου Πανεπιστημίου Θεσσαλονίκης, Γενικό Νοσοκομείο Θεσσαλονίκης «Ιπποκράτειο», Θεσσαλονίκη

Εισαγωγή: Η IgA αγγειίτιδα (IgA Vasculitis, IgAV) ή αλλεργική πορφύρα Henoch-Schonlein αποτελεί τη συχνότερη αγγειίτιδα της παιδικής ηλικίας. Μπορεί να παρουσιαστεί με συμμετοχή από το δέρμα, τις αρθρώσεις, το πεπτικό και τους νεφρούς. Η νεφρική συμμετοχή εμφανίζεται στο 20-50% των περιπτώσεων, ενώ ποσοστό 2%-30% παρουσιάζει υποτροπές της νόσου.

Σκοπός: Η ανάδειξη της ετερογένειας της IgAVN με υποτροπή στα παιδιά και η ανταπόκριση σε διαφορετικές θεραπευτικές επιλογές ανοσοκατασταλτικής αγωγής.

Υλικό - Μέθοδοι: Η παρακολούθηση τεσσάρων παιδιών με IgAVN και τεκμηριωμένη υποτροπή. Καταγράφηκαν: βαρύτητα λευκωματουρίας, χρόνος υποτροπής και θεραπευτικά σχήματα αγωγής (Πίνακας 1). Αποτελέσματα: Η 1η περίπτωση (A1), κορίτσι 12 ετών με βαριά λευκωματουρία, αντιμετωπίστηκε διαδοχικά με πρεδνιζολόνη, ώσεις μεθυλπρεδνιζολόνης και αζαθειοπρίνη χωρίς ύφεση της νόσου. Η λευκωματουρία υποχώρησε με κυκλοφωσφαμίδη, παρουσίασε όμως υποτροπή 6 μήνες μετά. Η 2η περίπτωση (A2), αγόρι 11 ετών, στην αρχική προβολή εμφάνισε ήπια λευκωματουρία και τέθηκε σε αΜΕΑ, παρουσίασε υποτροπή 6 μήνες μετά. Η 3η περίπτωση (A3), αγόρι 7 ετών, με βαριά λευκωματουρία στη διάγνωση, έλαβε διαδοχικά πρεδνιζολόνη, ώσεις μεθυλπρεδνιζολόνης, αζαθειοπρίνη. Απάντησε μετά από κυκλοφωσφαμίδη, παρουσίασε υποτροπή μετά από 1 έτος. Η 4η περίπτωση (A4), αγόρι 8 ετών, με ήπια λευκωματουρία, απάντησε σε πρεδνιζολόνη (βραχύ διάστημα), παρουσίασε υποτροπή 6 χρόνια μετά.

Συμπεράσματα: Οι ασθενείς με IgAVN χρήζουν ειδικής παρακολούθησης από παιδονεφρολόγο/νεφρολόγο. Μπορεί να εμφανίσουν υποτροπή της νόσου, συνήθως τον 1ο χρόνο από τη διάγνωση. Η κυκλοφωσφαμίδη αποτελεί θεραπεία εκλογής για την επίτευξη ύφεσης σε περιπτώσεις χωρίς απάντηση στα κορτικοστεροειδή, ενώ για τη διατήρησή της μπορεί να χρησιμοποιηθεί MMF ή αζαθειοπρίνη.

Πίνακας 1. Παρακολούθηση πορείας περιστατικών με IgAVN

	A1	A2	A3	A4
Ηλικία διάγνωσης, φύλο	12 ετών, θήλυ	11 ετών, άρρεν	7 ετών, άρρεν	8 ετών, άρρεν
1 ^ο προσβολή, αρχική αντιμετώπιση	PDN→ 3 MP→ AZA→ CYC (per os)	RMP	PDN→ 3 MP→ AZA→ CYC (per os)	PDN
Βιοψία νεφρού MEST-C Oxford * κατά την αρχική διάγνωση	M1E1S1T0-C1	-	M1E1S1T0- C1-2	-
Εμφάνιση υποτροπής	6 μήνες μετά	6 μήνες μετά	1 έτος μετά	6 έτη μετά
Αντιμετώπιση υποτροπής	MMF	PDN→ 3 MP→ AZA	AZA + 1 MP	MMF + CYC (iv)
Βιοψία νεφρού MEST-C Oxford * κατά την υποτροπή	-	M1E1S1T0- C1	-	M1E1S1T0- C1
Χρόνος από την υποτροπή	4 έτη	7 μήνες	2 μήνες	4 έτη
Παρούσα κατάσταση	διατήρηση ύφεσης, υπό MMF (μειούμενο)	διατήρηση ύφεσης, υπό AZA	διατήρηση ύφεσης, υπό AZA	μέτρια λευκωματουρία (500 mg/24h), υπό MMF
*MEST-C Oxford: M- Mesangial hypercellularity, E- Endocapillary hyper cellularity, S- Segmental sclerosis, T- Tubule-interstitial fibrosis, C- Crescents				
AZA: αζαθειοπρίνη, CYC: κυκλοφωσφαμίδη, MMF: mycophenolate mofetil, MP: ώσεις μεθυλπρεδνιζολόνης, PDN: πρεδνιζολόνη, RMP: ραμιπρίλη				

ΠΑ20 | ΝΕΦΡΙΚΗ ΑΝΕΠΑΡΚΕΙΑ ΣΕ ΑΣΘΕΝΗ ΜΕ ΔΙΑΤΑΡΑΧΕΣ ΟΥΡΗΣΗΣ ΠΡΩΤΟΕΜΦΑΝΙΖΟΜΕΝΕΣ ΣΤΗΝ ΕΦΗΒΕΙΑ

Ν. Ι. Παπαδόπουλος¹, Φ. Τζιφή¹, Μ. Μήλα², Θ. Μάρη¹, Γ. Μαρκογιαννάκης³, Β. Κανονιέρη², Κ. Τσότρα¹, Γ. Μαράντος⁴, Ε. Ι. Βουρλή¹, Ε. Κουτρουβέλλη⁵, Μ. Βακάκη⁵, Α. Κονιδάρη¹, Β. Ασκητή²

¹ Β' Παιδιατρική Κλινική, Γενικό Νοσοκομείο Παιδών «Π. & Α. Κυριακού», Αθήνα

² Νεφρολογικό Τμήμα, Γενικό Νοσοκομείο Παιδών «Π. & Α. Κυριακού», Αθήνα

³ Νευροχειρουργική Κλινική, Γ Γενικό Νοσοκομείο Παιδών «Π. & Α. Κυριακού», Αθήνα

⁴ Α' Παιδοχειρουργική Κλινική, Γενικό Νοσοκομείο Παιδών «Π. & Α. Κυριακού», Αθήνα

⁵ Ακτινολογικό Τμήμα, Γενικό Νοσοκομείο Παιδών «Π. & Α. Κυριακού», Αθήνα

Σκοπός: Παρουσίαση ασθενούς με νεφρική ανεπάρκεια ως αποτέλεσμα νευρογενούς κύστης και διαταραχών ούρησης πρωτοεμφανιζόμενων στην εφηβεία.

Υλικό: Έφηβος 13 ετών παραπέμφθηκε λόγω οξείας νεφρικής βλάβης (κρεατινίνη ορού 2,2 mg/dl), που διαπιστώθηκε σε τυχαίο έλεγχο για επεισόδια κεφαλαλγίας, για τα οποία είχε λάβει κάποιες φορές ιβουπροφαίνη. Ατομικό αναμνηστικό ελεύθερο. Σε εργαστηριακό έλεγχο προ οκταμήνου κρεατινίνη 0.7 mg/dl. Από εξαμήνου αναφερόταν μειωμένη ακτίνα ούρησης, στραγγουρία και ανάγκη ούρησης σε καθιστή θέση, χωρίς έντονη έπειξη. Από την κλινική εξέταση διαπιστώθηκαν αυξημένα τενόντια αντανακλαστικά κάτω άκρων, με φυσιολογικά αντανακλαστικά ουρογεννητικής περιοχής και σφιγκτήρα.

Μέθοδοι: Από τον αρχικό εργαστηριακό έλεγχο, κρεατινίνη 2,25 mg/dl, ουρία 85 mg/dl, ουρικό οξύ 10,3 mg/dl, χωρίς ηλεκτρολυτικές διαταραχές. Στο υπερηχογράφημα ΝΟΚ διαπιστώθηκε σημαντική διάταση πυέλου και ουρητήρων άμφω (ΠΟΔ πυέλου 3 cm και ουρήτηρα ~1,2cm., ενώ παρέμενε υπόλειμμα ούρων περίπου 350 ml. Οι διατάσεις των νεφρών υποχώρησαν (ΠΟΔ πυέλου ~1cm) με την τοποθέτηση μόνιμου ουροκαθετήρα. Η ακτινογραφία κοιλίας ανέδειξε κοπρόσταση, παρά το ότι ο ασθενής δεν ανέφερε δυσκοιλιότητα. Στο πλαίσιο διερεύνησης υδροουρητηρονέφρωσης και μεγάλου υπολείμματος ούρων, πραγματοποιήθηκε κυστεοουρηθρογραφία η οποία ανέδειξε δοκιδώδες τόιχμα ουροδόχου κύστης, χωρίς βαλβίδες οπίσθιας ουρήθρας ή κυστεοουρητηρική παλινδρόμηση. Η μαγνητική τομογραφία οσφυοϊεράς μοίρας ανέδειξε δισχιδή ράχη στο επίπεδο του ιερού οστού, χωρίς απεικονιστικά ευρήματα καθήλωσης ή άλλης παθολογίας του νωτιαίου μυελού. Από τον ουροδυναμικό έλεγχο διαπιστώθηκε νευρογενής κύστη (άτονη υποδραστήρια κύστη με δυσσυνέργεια σφιγκτήρα εξωστήρα). Ο ασθενής ετέθη σε συστηματικούς διαλείποντες καθετηριασμούς. Με την αποσυμφόρηση του ουροποιητικού, παρατηρήθηκε σταδιακή βελτίωση της νεφρικής λειτουργίας.

Αποτελέσματα: Από το ιστορικό, απεικονιστικά ευρήματα και νευρολογική εξέταση ασθενούς τέθηκε η ένδειξη για παρουσία λανθάνοντος τελικού νηματίου. Η παθολογία του τεταμένου τελικού νηματίου δυνητικά μπορεί να παραμείνει ασυμπτωματική μέχρι και την εφηβεία, όπως στον ασθενή μας, οπότε λόγω της ταχείας ανάπτυξης εμφανίζονται συμπτώματα και δευτεροπαθώς νεφρική βλάβη. Στον ασθενή μας προγραμματίστηκε χειρουργική επέμβαση διερεύνησης – διατομής τελικού νηματίου.

Συμπεράσματα: Η παρουσία λανθάνοντος τεταμένου τελικού νηματίου μπορεί να προκαλέσει, στα πλαίσια πρόκλησης τάσεως- ισχαιμίας στον μυελικό κώνο, επίσχεση ούρων και να οδηγήσει δευτεροπαθώς σε νεφρική βλάβη. Απαιτείται υψηλός δείκτης υποψίας και ολοκληρωμένος νευρολογικός και ουρολογικός έλεγχος σε εφήβους με διαταραχές ούρησης, προκειμένου να προληφθεί χρόνια νεφρική ανεπάρκεια.



ΠΑ21 | ΓΕΝΕΤΙΚΑ ΕΥΡΗΜΑΤΑ ΚΟΛΛΑΓΟΝΟΠΑΘΕΙΩΝ ΤΥΠΟΥ IV ΣΕ ΠΑΙΔΙΑ ΜΕ ΑΙΜΑΤΟΥΡΙΑ - 10ΕΤΗΣ ΕΜΠΕΙΡΙΑ

I. Ντότης¹, Α. Κοντού², Α. Βέρβερη³, Β. Καραβά⁴, I. Φαλιάγκα², Ο. Δαδούδη⁵, Φ. Παπαχρήστου², Κ. Δέλτας⁶, Ν. Πρίντζα²

¹ Γ' Παιδιατρική Κλινική, Αριστοτέλειο Πανεπιστήμιο Θεσσαλονίκης, Γενικό Πανεπιστημιακό Νοσοκομείο «Ιπποκράτειο» Θεσσαλονίκης, Θεσσαλονίκη

² Α' Παιδιατρική Κλινική, Αριστοτέλειο Πανεπιστήμιο Θεσσαλονίκης, Γενικό Πανεπιστημιακό Νοσοκομείο «Ιπποκράτειο» Θεσσαλονίκης, Θεσσαλονίκη

³ Τμήμα Γενετικής Σπανίων Νοσημάτων, Γενικό Νοσοκομείο Θεσσαλονίκης «Παπαγεωργίου», Θεσσαλονίκη

⁴ Α' Παιδιατρική Κλινική, Καποδιστριακό Πανεπιστήμιο Αθηνών, Γενικό Νοσοκομείο Παίδων «Η Αγία Σοφία», Αθήνα

⁵ School of Medicine, University College of Dublin, Belfield Dublin, Ireland

⁶ Κέντρο Ερευνών Μοριακής Ιατρικής, Τμήμα Βιολογικών Επιστημών Πανεπιστημίου Κύπρου, Κύπρος

Σκοπός: Οι νεφροπάθειες κολλαγόνου τύπου IV αποτελούν ένα συνεχές φάσμα κληρονομικών σπειραματικών νοσημάτων που οφείλονται σε μεταλλάξεις των γονιδίων COL4A3, COL4A4 και COL4A5. Το σύνδρομο Alport αντιπροσωπεύει τη βαρύτερη κλινική έκφραση αυτού του φάσματος, με πιθανή εξέλιξη σε χρόνια νεφρική νόσο. Σκοπός της μελέτης ήταν η διερεύνηση του γονιδιακού φάσματος και των κλινικών χαρακτηριστικών παιδιών με αιματουρία και μοριακά επιβεβαιωμένες νεφροπάθειες κολλαγόνου τύπου IV από τη Βόρεια Ελλάδα, καθώς και η αξιολόγηση της συμβολής του γενετικού ελέγχου στη διαγνωστική προσέγγιση και στον οικογενειακό έλεγχο.

Υλικό - Μέθοδοι: Μελετήθηκαν αναδρομικά παιδιά που παραπέμφθηκαν για επίμονη μικροσκοπική ή/και μακροσκοπική αιματουρία με ή χωρίς πρωτεϊνουρία. Όλα υποβλήθηκαν σε αλληλούχηση νέας γενιάς (NGS) με γονιδιακά πάνελ νεφρικών νοσημάτων που περιλάμβαναν τα COL4A3, COL4A4 και COL4A5 γονίδια. Τα ευρήματα ταξινομήθηκαν σύμφωνα με τα κριτήρια του Αμερικανικού Κολεγίου Ιατρικής Γενετικής (ACMG). Όπου ήταν δυνατόν, πραγματοποιήθηκε έλεγχος συγγενών πρώτου βαθμού. Παράλληλα, αξιολογήθηκαν βασικοί δείκτες νεφρικής λειτουργίας και ανάγκη έναρξης υποστηρικτικής θεραπείας.

Αποτελέσματα: Συμπεριλήφθηκαν 18 παιδιά (13 άρρενες, 72%) με διάμεση ηλικία κατά τον γενετικό έλεγχο τα 8,8 έτη (εύρος 1–13). Όλα παρουσίαζαν μικροσκοπική αιματουρία, μακροσκοπική αιματουρία παρατηρήθηκε σε 4/18 (22%) και πρωτεϊνουρία σε 8/18 (44%). Κατά τη διάγνωση όλα είχαν φυσιολογικό eGFR και αρτηριακή πίεση. Παραλλαγές στο COL4A5 ανιχνεύθηκαν σε 14/18 (78%) παιδιά (12 παθόνες, 2 πιθανώς παθόνες). Μεμονωμένες παθόνες παραλλαγές στα COL4A4 και COL4A3 βρέθηκαν σε 1/18 (6%) αντίστοιχα, ενώ 2/18 (11%) έφεραν μόνο παραλλαγές αβέβαιης κλινικής σημασίας στο COL4A3. Missense αντικαταστάσεις γλυκίνης ήταν συχνότερες (11/18, 61%), ενώ παραλλαγές απώλειας λειτουργίας καταγράφηκαν σε 4/18 (22%), όλες σε άρρενες με ημιζυγωτία στο COL4A5. Θετικό οικογενειακό ιστορικό αιματουρίας ή ΧΝΝ υπήρχε σε 11/18 οικογένειες (61%), ενώ ιστορικό τελικού σταδίου ΧΝΝ σε 5/18 (28%). Ο οικογενειακός (cascade) έλεγχος ολοκληρώθηκε σε 10/18 οικογένειες (56%) και σε όλες ανιχνεύθηκαν επιπλέον φορείς ή πάσχοντες συγγενείς.

Συμπεράσματα: Ο γενετικός έλεγχος με NGS αποτελεί καθοριστικό εργαλείο στη διάγνωση παιδιών με κολλαγόνου τύπου IV νεφροπάθεια εντός του φάσματος του συνδρόμου Alport. Επιτρέπεται με τον τρόπο αυτό πρώιμη ταυτοποίηση του υποκείμενου γενετικού μηχανισμού, καλύτερη εκτίμηση προγνωστικού κινδύνου, στοχευμένη παρακολούθηση και έγκαιρη εφαρμογή νεφροπροστατευτικών παρεμβάσεων, ακόμη και πριν την εμφάνιση νεφρικής δυσλειτουργίας.

ΠΑ22 | ΟΙΚΟΓΕΝΗΣ ΣΠΕΙΡΑΜΑΤΙΚΗ ΑΙΜΑΤΟΥΡΙΑ ΣΤΗΝ ΚΡΗΤΗ: ΓΟΝΙΔΙΑΚΟΣ ΕΛΕΓΧΟΣ ΓΙΑ ΝΕΕΣ ΜΕΤΑΛΛΑΞΕΙΣ ΚΑΙ ΠΟΛΥΜΟΡΦΙΣΜΟΥΣ

Κ. Βαρδάκη¹, Μ. Μπιτσώρη², Ε. Γαλανάκης², Κ. Δέλτας³, Κ. Στυλιανού⁴

¹ Παιδιατρική & Νεφρολογική Κλινική, Πανεπιστημιακό Νοσοκομείο Ηρακλείου, Ιατρική Σχολή, Πανεπιστήμιο Κρήτης, Ηράκλειο

² Παιδιατρική Κλινική, Πανεπιστημιακό Νοσοκομείο Ηρακλείου, Ιατρική Σχολή, Πανεπιστήμιο Κρήτης, Ηράκλειο

³ Τμήμα Γενετικής και Μοριακής Ιατρικής, Ιατρική Σχολή, Πανεπιστήμιο Λευκωσίας, Λευκωσία

⁴ Νεφρολογική Κλινική, Πανεπιστημιακό Νοσοκομείο Ηρακλείου, Ιατρική Σχολή Πανεπιστημίου Κρήτης, Ηράκλειο

Σκοπός: Η μεμονωμένη αιματοουρία αποτελεί σύνηθες εύρημα στην παιδική ηλικία και συχνά σχετίζεται με παραλλαγές σε γονίδια που κωδικοποιούν δομικά ή ρυθμιστικά στοιχεία της σπειραματικής βασικής μεμβράνης. Πέραν των COL4A3, COL4A4 και COL4A5, έχουν περιγραφεί περισσότερα από 25 επιπλέον πιθανά εμπλεκόμενα γονίδια, ενώ ο φαινότυπος χαρακτηρίζεται από σημαντική ετερογένεια. Σκοπός της παρούσας μελέτης ήταν η καταγραφή των υπεύθυνων παραλλαγών για την οικογενή σπειραματική αιματοουρία στην Κρήτη και η συσχέτισή τους με τη βαρύτητα του φαινοτύπου.

Υλικό-Μέθοδοι: Συμπεριλήφθηκαν 57 ασθενείς από την Κρήτη (≤ 18 ετών, 2013–2022) με επίμονη σπειραματική αιματοουρία και θετικό οικογενειακό ιστορικό (≥ 1 συγγενής α' βαθμού με αιματοουρία \pm πρωτεϊνουρία ή/και επηρεασμένη νεφρική λειτουργία). Συλλέχθηκαν δημογραφικά και κλινικά δεδομένα και ελήφθησαν δείγματα αίματος και ούρων από τους ασθενείς και μέλη των οικογενειών τους. Οι 57 ασθενείς υπεβλήθησαν σε Whole Exome Sequencing και, βάσει των αρχικών ευρημάτων, πραγματοποιήθηκε Sanger sequencing στα πάσχοντα και υγιή άτομα από κάθε οικογένεια για ανάλυση συγκατανομής.

Αποτελέσματα: Εξετάσθηκαν 57 ασθενείς (38 κορίτσια, 19 αγόρια) και 172 μέλη οικογενειών. Ήπιος φαινότυπος (μεμονωμένη αιματοουρία) καταγράφηκε σε 46/57 [80,7%], μέτριος (αιματοουρία και πρωτεϊνουρία) σε 6/57 [10,5%] και σοβαρός (επηρεασμένη νεφρική λειτουργία) σε 5/57 [8,8%], ενώ εξω-νεφρικές εκδηλώσεις παρατηρήθηκαν σε 5/57 [8,8%]. Εντοπίστηκαν 49 παραλλαγές, εκ των οποίων 31 δεν ήταν καταχωρημένες στη βάση δεδομένων ClinVar (3 παθογόνες, 7 πιθανώς παθογόνες, 21 αγνώστου σημασίας) [Πίνακας 1]. Έξι παραλλαγές συσχετίστηκαν με μέτριο φαινότυπο (COL4A1, COL4A3, COL4A4, COL4A5) και τέσσερις με σοβαρό (COL4A4, COL4A5) [πίνακας 2]. Η ανάλυση συγκατανομής και η περαιτέρω συσχέτιση φαινοτύπου-γονοτύπου βρίσκονται σε εξέλιξη.

Συμπεράσματα: Η οικογενής σπειραματική αιματοουρία στην Κρήτη παρουσιάζει σημαντική γενετική ετερογένεια και υψηλό ποσοστό νέων παραλλαγών, αναδεικνύοντας την αξία του εκτεταμένου γονιδιακού ελέγχου. Η ολοκλήρωση της ανάλυσης συγκατανομής θα συμβάλει στην ακριβέστερη ταξινόμηση των παραλλαγών και στη βελτίωση της εκτίμησης της βαρύτητας, επιτρέποντας στοχευόμενη παρακολούθηση των ασθενών.

Πίνακας 1. Καταγραφή γνωστών και νέων παραλλαγών στους 57 εξετασθέντες ασθενείς

Περιγραφή παραλλαγής	COL4A3	COL4A4	COL4A5	COL4A1	MYH9	CFHR5	COL4A6	NPHS2	FN1	ΣΥΝΟΛΟ
ΓΝΩΣΤΗ	3	7	4	3	0	1	0	0	0	18
ΝΕΑ	7	6	6	6	2	0	2	0	2	31
ΣΥΝΟΛΟ	10	13	10	9	2	1	2	0	2	49



Πίνακας 2. Συσχέτιση φαινοτύπου-γονοτύπου στους 57 εξετασθέντες ασθενείς

	ΜΕΤΡΙΟΣ ΦΑΙΝΟΤΥΠΟΣ	ΣΟΒΑΡΟΣ ΦΑΙΝΟΤΥΠΟΣ
COL4A1	c.196C>A	-
COL4A3	c.4531T>A	-
COL4A4	c.2320G>C, c.4684del	c.2843del
COL4A5	c.682G>T, c.4706+5G>A	c.1871G>A, c.2947del, c.3106G>A

ΠΑ23 | ΣΥΧΝΟΤΗΤΑ ΜΕΤΑΣΤΡΕΠΤΟΚΟΚΚΙΚΗΣ ΣΠΕΙΡΑΜΑΤΟΝΕΦΡΙΤΙΔΑΣ ΣΕ ΤΡΙΤΟΒΑΘΜΙΟ ΝΟΣΟΚΟΜΕΙΟ ΠΡΙΝ ΚΑΙ ΜΕΤΑ ΤΗΝ ΠΑΝΔΗΜΙΑ ΤΟΥ ΚΟΡΟΝΟΪΟΥ

Μ. Μιχαήλου, Μ. Μπιτσώρη, Ε. Γαλανάκης

Παιδιατρική Κλινική, Πανεπιστημιακό Γενικό Νοσοκομείο Ηρακλείου, Ηράκλειο Κρήτης

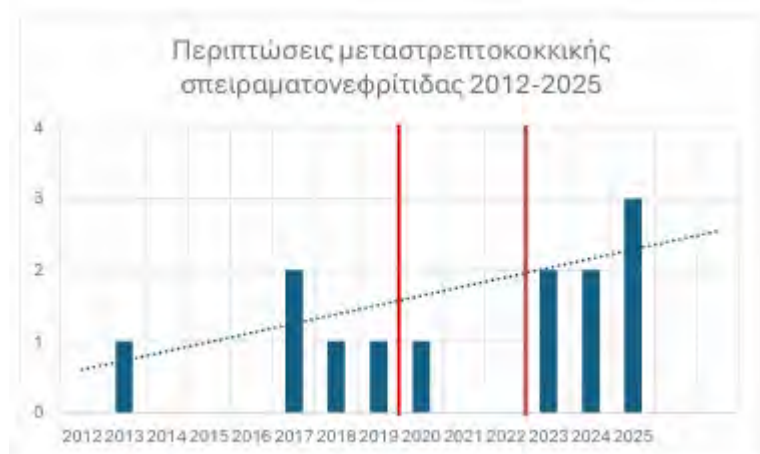
Εισαγωγή: Η μεταστρεπτοκοκκική σπειραματονεφρίτιδα αποτελεί ανοσολογικά διαμεσολαβούμενη εκδήλωση λοίμωξης από νεφριτιδογόνα στελέχη του Α αιμολυτικού στρεπτόκοκκου με επιδημιολογία ανάλογη των κοινωνικοοικονομικών συνθηκών και της προσβασιμότητας σε αντιβιοτικά. Η μείωση των στρεπτοκοκκικών λοιμώξεων που διαπιστώθηκε κατά τη διάρκεια της πανδημίας SARS-COV2, ακολούθηθηκε από αύξηση των ανεπίπλεκτων αλλά και των διεισδυτικών στρεπτοκοκκικών λοιμώξεων μετά την άρση των μέτρων κοινωνικής αποστασιοποίησης. Αντίστοιχη αύξηση της μεταστρεπτοκοκκικής σπειραματονεφρίτιδας καταγράφεται μετά την πανδημία σε περιορισμένες δημοσιευμένες μελέτες.

Σκοπός: Η παρούσα μονοκεντρική αναδρομική μελέτη περιγράφει τη συχνότητα εμφάνισης μεταστρεπτοκοκκικής σπειραματονεφρίτιδας πριν, κατά τη διάρκεια και μετά την πανδημία SARS-COV2.

Μέθοδοι: Από τους ασθενείς που εισήχθησαν στην Παιδιατρική Κλινική την περίοδο 2012-2025 με αιτία εισαγωγής αιματουρία ή σπειραματονεφρίτιδα με χρήση του ηλεκτρονικού συστήματος του νοσοκομείου (ICD 10 N00-N09) και του αρχείου της κλινικής, συμπεριλήφθηκαν οι ασθενείς με επιβεβαιωμένη μεταστρεπτοκοκκική σπειραματονεφρίτιδα βάσει κλινικής εικόνας και ανοσολογικών ευρημάτων. Οι ασθενείς διακρίθηκαν σε 3 ομάδες: πριν την πανδημία (2012-2019), κατά τη διάρκειά της (2012-2022), και μετά από αυτή (2023-2025).

Αποτελέσματα: Από σύνολο 46 περιστατικών με διάγνωση εισαγωγής αιματουρία/σπειραματονεφρίτιδα διαπιστώθηκαν 13 επιβεβαιωμένες περιπτώσεις μεταστρεπτοκοκκικής σπειραματονεφρίτιδας κατά την περίοδο 2012-2025, εκ των οποίων οι 7 (78%) σημειώθηκαν κατά την 3ετία 2023-2025. Η μέση επίπτωση της μεταστρεπτοκοκκικής σπειραματονεφρίτιδας αυξήθηκε από 0,62/έτος πριν την πανδημία σε 2,33/έτος μετά ($p=0,0015$), ενώ καταγράφηκε μόνο 1 περιστατικό κατά την 3ετία της πανδημίας.

Συμπεράσματα: Παρά το μικρό αριθμό της παρούσας μελέτης, επιβεβαιώνεται στατιστικά σημαντική αύξηση των περιστατικών μεταστρεπτοκοκκικής σπειραματονεφρίτιδας μετά την πανδημία. Πολυκεντρική καταγραφή μπορεί να προσφέρει ισχυρότερη τεκμηρίωση και ερμηνεία της παρατήρησης αυτής.





ΠΑ24 | ΤΟ ΚΛΙΝΙΚΟ ΦΑΣΜΑ ΚΑΙ Η ΠΡΩΙΜΗ ΕΚΒΑΣΗ ΤΗΣ IgA ΝΕΦΡΟΠΑΘΕΙΑΣ ΣΤΗΝ ΠΑΙΔΙΚΗ ΗΛΙΚΙΑ: ΠΕΝΤΑΕΤΗΣ ΕΜΠΕΙΡΙΑ ΤΡΙΤΟΒΑΘΜΙΟΥ ΚΕΝΤΡΟΥ

Μ. Τσιρέβελου¹, Α. Κοντού¹, Ι. Ντότης², Β. Καραβά³, Ι. Φαλιάγκα¹, Β. Διαμαντίδου¹, Ά. Σαράντη¹, Ε. Χατζηαναστασιάδου¹, Γ. Λιάπης⁴, Ι. Κούτρας⁵, Μ. Στάμου⁶, Δ. Τράμμα⁷, Ν. Πρίντζα¹

¹ Α΄ Παιδιατρική Κλινική, Αριστοτέλειο Πανεπιστήμιο Θεσσαλονίκης, Γενικό Νοσοκομείο Θεσσαλονίκης «Ιπποκράτειο», Θεσσαλονίκη

² Γ΄ Παιδιατρική Κλινική Αριστοτέλειο Πανεπιστήμιο Θεσσαλονίκης, Γενικό Νοσοκομείο Θεσσαλονίκης «Ιπποκράτειο», Θεσσαλονίκη

³ Α΄ Παιδιατρική Κλινική Ιατρική Σχολή, Εθνικό και Καποδιστριακό Πανεπιστήμιο Αθηνών, Νοσοκομείο Παιδών «η Αγία Σοφία», Αθήνα

⁴ Α΄ Εργαστήριο Παθολογικής Ανατομικής, Γενικό Νοσοκομείο «Λαϊκό», Αθήνα

⁵ Ακτινολογικό Εργαστήριο, Γενικό Νοσοκομείο «Ιπποκράτειο», Θεσσαλονίκη

⁶ Β΄ Παιδιατρική Κλινική, Αριστοτέλειο Πανεπιστήμιο Θεσσαλονίκης, Γενικό Νοσοκομείο Θεσσαλονίκης «ΑΧΕΠΑ», Θεσσαλονίκη

⁷ Δ΄ Παιδιατρική Κλινική Αριστοτέλειο Πανεπιστήμιο Θεσσαλονίκης, Γενικό Νοσοκομείο Θεσσαλονίκης «Παπαγεωργίου», Θεσσαλονίκη

Σκοπός: Η IgA νεφροπάθεια (IgAN) αποτελεί τη συχνότερη πρωτοπαθή σπειραματοπάθεια στην παιδική ηλικία και χαρακτηρίζεται από σημαντική κλινική ετερογένεια και ποικίλη πρόγνωση. Σκοπός της μελέτης ήταν η αποτύπωση του τρόπου έναρξης, των εργαστηριακών ευρημάτων και της βραχυπρόθεσμης έκβασης παιδιών με ιστολογικά επιβεβαιωμένη IgAN σε τρίτοβάθμιο παιδονεφρολογικό κέντρο.

Υλικό-Μέθοδοι: Διενεργήθηκε αναδρομική μελέτη 13 παιδιατρικών ασθενών με IgAN που διαγνώστηκαν κατόπιν νεφρικής βιοψίας κατά την περίοδο 2019–2025. Όλα τα δείγματα αξιολογήθηκαν με οπτικό μικροσκόπιο, ανοσοφθορισμό και ηλεκτρονικό μικροσκόπιο. Καταγράφηκαν δημογραφικά δεδομένα, κλινική εικόνα κατά τη διάγνωση, επίπεδα πρωτεϊνουρίας, παρουσία αιματουρίας, εκτιμώμενος ρυθμός σπειραματικής διήθησης (eGFR), θεραπευτικές παρεμβάσεις και πορεία κατά την παρακολούθηση.

Αποτελέσματα: Το δείγμα περιλάμβανε 6 αγόρια και 7 κορίτσια, με μέση ηλικία διάγνωσης 11,07 έτη (εύρος 4–15). Η κλινική εμφάνιση της νόσου παρουσίασε σημαντική διακύμανση: 3 ασθενείς εμφάνισαν μεμονωμένη μακροσκοπική αιματουρία, 2 μεμονωμένη πρωτεϊνουρία, 3 συνδυασμό πρωτεϊνουρίας και μικροσκοπικής αιματουρίας και 5 συνδυασμό πρωτεϊνουρίας και μακροσκοπικής αιματουρίας. Τέσσερις ασθενείς διαγνώστηκαν μετά από συμπτωματολογία σε έδαφος λοίμωξης. Κατά τη διάγνωση, 3 ασθενείς είχαν μειωμένο eGFR (<90 ml/min/1,73 m²), ενώ 1 παρουσίασε οξεία νεφρική βλάβη με ανουρία και υποβλήθηκε σε εξωνεφρική κάθαρση για 15 ημέρες. Όλοι οι ασθενείς έλαβαν αρχικά κορτικοστεροειδή. Μετά την ιστολογική τεκμηρίωση, χορηγήθηκε μυκοφαινολάτη μοφετίλ με σταδιακή αποκλιμάκωση των κορτικοστεροειδών. Κατά την παρακολούθηση, 10 ασθενείς αποδεσμεύτηκαν από την κορτικοθεραπεία με σταθεροποίηση της νεφρικής λειτουργίας, ενώ 3 εμφάνισαν επίμονη σοβαρή πρωτεϊνουρία και παρέμειναν σε συνδυαστική ανοσοκαταστολή. Υπέρταση με ανάγκη για χορήγηση αντι-υπερταστικής αγωγής εμφανίζει 1 ασθενής ενώ 7/13 ασθενείς βρίσκονται σε αγωγή με λισινοπρίλη λόγω της πρωτεϊνουρίας κατά τη διάγνωση. Σημειώνεται ότι τρεις από τους 13 ασθενείς παρουσίαζαν δυσμενές ιστολογικό προφίλ κατά τη MEST-C ταξινόμηση κατά τη διάγνωση. Κατά την παρακολούθηση, οι συγκεκριμένοι ασθενείς εμφάνισαν επίμονη πρωτεϊνουρία, παρά τη διατήρηση φυσιολογικής νεφρικής λειτουργίας.

Συμπεράσματα: Η IgA νεφροπάθεια στην παιδική ηλικία παρουσιάζει ευρύ φάσμα κλινικών εκδηλώσεων και ετερογενή πορεία, από ήπιες μορφές έως περιπτώσεις με σημαντική νεφρική δυσλειτουργία. Στη μελέτη μας, οι ασθενείς με δυσμενές ιστολογικό προφίλ στην κατά MEST-C ταξινόμηση, εμφάνισαν επίμονη πρωτεϊνουρία κατά την παρακολούθηση, παρά τη διατήρηση φυσιολογικής νεφρικής λειτουργίας, εύρημα που υποδηλώνει ότι η ιστολογική βαρύτητα ενδέχεται να αποτελεί πρώιμο δείκτη εμμένουσας ενεργότητας της νόσου. Τα δεδομένα μας υποστηρίζουν τη δυνητική προγνωστική αξία του MEST-C score στην παιδιατρική IgA νεφροπάθεια και αναδεικνύουν τη σημασία της ενσωμάτωσης των ιστολογικών χαρακτηριστικών στη διαστρωμάτωση κινδύνου και στον σχεδιασμό εξατομικευμένων θεραπευτικών στρατηγικών.

ΠΑ25 | ΣΥΝΔΡΟΜΟ ΚΑΡΥΟΘΡΑΥΣΤΗ ΣΤΗΝ ΠΑΙΔΙΚΗ ΗΛΙΚΙΑ: ΑΝΑΔΡΟΜΙΚΗ ΚΑΤΑΓΡΑΦΗ 11 ΠΕΡΙΣΤΑΤΙΚΩΝ

Χ. Κοσμέρη¹, Κ.-Ε. Γιαννακάκη¹, Ε. Λαφάρα¹, Β. Ξύδης², Α. Σέρμπης¹, Α. Σιώμου¹

¹ Παιδιατρική Κλινική, Πανεπιστημιακό Γενικό Νοσοκομείο Ιωαννίνων, Ιωάννινα

² Ακτινολογικό Τμήμα, Πανεπιστημιακό Γενικό Νοσοκομείο Ιωαννίνων, Ιωάννινα

Σκοπός: Το σύνδρομο καρυοθραύστη (Nutcracker syndrome) αποτελεί σπάνια αιτία αιματουρίας και κοιλιακού ή οσφυϊκού άλγους στα παιδιά και οφείλεται στη συμπίεση της αριστερής νεφρικής φλέβας, συνήθως μεταξύ της άνω μεσεντερίου αρτηρίας και της αορτής. Η διάγνωση είναι συχνά δύσκολη και καθυστερημένη, καθώς τα συμπτώματα είναι μη ειδικά και ευρεία η διαφορική διάγνωση. Σκοπός της παρούσας αναδρομικής καταγραφής ήταν η περιγραφή των κλινικών και διαγνωστικών χαρακτηριστικών σειράς παιδιατρικών ασθενών με σύνδρομο καρυοθραύστη.

Υλικό - Μέθοδοι: Πρόκειται για αναδρομική περιγραφική μελέτη 11 παιδιατρικών ασθενών που διαγνώστηκαν και παρακολουθούνται στο Εξωτερικό Παιδονεφρολογικό Ιατρείο με σύνδρομο καρυοθραύστη. Καταγράφηκαν δημογραφικά στοιχεία, κλινική εικόνα κατά την προσέλευση, εργαστηριακά ευρήματα, απεικονιστικές εξετάσεις, θεραπευτική προσέγγιση και έκβαση κατά την παρακολούθηση. Η αρχική διαγνωστική προσέγγιση περιελάμβανε υπερηχογράφημα νεφρών με Doppler, ενώ στην πλειονότητα των περιπτώσεων ακολούθησε επιβεβαίωση με μαγνητική αγγειογραφία.

Αποτελέσματα: Η μέση ηλικία των ασθενών ήταν 10,4 έτη (εύρος 5-15 έτη), με 9 αγόρια (81%). Η συχνότερη κλινική εκδήλωση ήταν η αιματουρία (μακροσκοπική ή μικροσκοπική), η οποία παρατηρήθηκε σε 8 παιδιά. Δύο παιδιά παραπέμφθηκαν λόγω ορθοστατικής πρωτεϊνουρίας, ενώ ένα παιδί λόγω κίρσοκλήλης. Από τα παιδιά με αιματουρία, 5 παρουσίασαν ανώδυνη μακροσκοπική αιματουρία και 2 μικροσκοπική αιματουρία. Σε όλους τους ασθενείς έγινε αρχικά υπερηχογράφημα νεφρών-ουρητήρων-κύστης και Doppler νεφρικών αγγείων, το οποίο ανέδειξε μειωμένη γωνία μεταξύ της άνω μεσεντερίας αρτηρίας και της αορτής. Σε 8 παιδιά ακολούθησε μαγνητική αγγειογραφία με επιβεβαίωση της διάγνωσης. Η αντιμετώπιση ήταν κυρίως συντηρητική, με παρακολούθηση, συστάσεις για αύξηση σωματικού βάρους σε παιδιά με χαμηλό BMI και περιοδικό έλεγχο του οσχέου για έγκαιρη ανίχνευση κίρσοκλήλης. Κατά τη διάρκεια παρακολούθησης, παρατηρήθηκε βελτίωση των συμπτωμάτων χωρίς ανάγκη επεμβατικής παρέμβασης. Τρία παιδιά εμφάνισαν κίρσοκλήλη, εκ των οποίων το ένα χρειάστηκε χειρουργική αποκατάσταση.

Συμπεράσματα: Το σύνδρομο καρυοθραύστη θα πρέπει να λαμβάνεται υπόψη στη διαφορική διάγνωση της αιματουρίας και του κοιλιακού άλγους στον παιδιατρικό πληθυσμό. Το υπερηχογράφημα Doppler αποτελεί χρήσιμο και μη επεμβατικό διαγνωστικό εργαλείο, ενώ η συντηρητική αντιμετώπιση φαίνεται επαρκής στις περισσότερες περιπτώσεις.



ΠΑ26 | ΠΑΙΔΙΑΤΡΙΚΗ ΚΥΣΤΙΝΟΥΡΙΑ: ΚΛΙΝΙΚΗ ΕΜΠΕΙΡΙΑ ΚΑΙ ΕΠΙΤΕΥΞΗ ΘΕΡΑΠΕΥΤΙΚΟΥ ΣΤΟΧΟΥ ΚΥΣΤΙΝΗΣ ΟΥΡΩΝ

Β. Καραβά¹, Κ. Ζάρρα¹, Μ. Μωραΐτου², Ε. Μιχελακάκη², Θ. Καμηλάρη¹, Β. Χριστοδουλάκη¹, Ν. Στεργίου¹

¹ Μονάδα Παιδιατρικής Νεφρολογίας, Α' Πανεπιστημιακή Παιδιατρική Κλινική, Εθνικό και Καποδιστριακό Πανεπιστήμιο Αθηνών, Γενικό Νοσοκομείο Παιδών « Η Αγία Σοφία», Αθήνα

² Διεύθυνση Ενζυμολογίας και Κυτταρικής Λειτουργίας, Ινστιτούτο Υγείας του Παιδιού

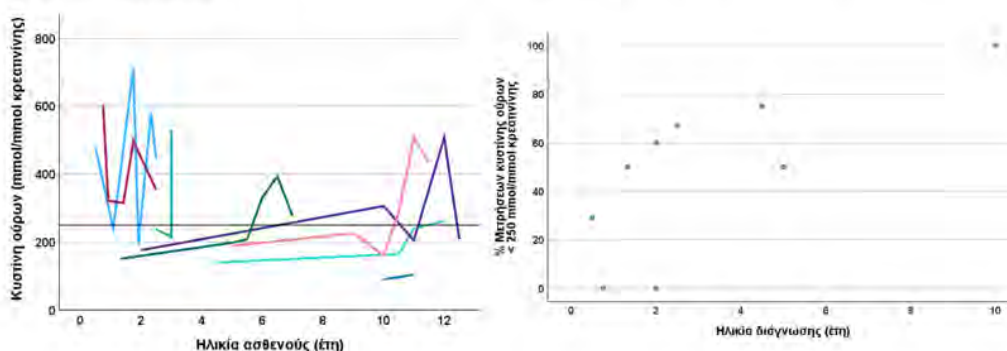
Εισαγωγή: Σκοπός της μελέτης ήταν η καταγραφή της εμπειρίας του κέντρου μας σε παιδιά με κυστίνουρια και η αξιολόγηση της επίτευξης του θεραπευτικού στόχου κυστίνης (<250 mmole/mol κρεατινίνης) κατά την παρακολούθησή.

Υλικό - Μέθοδοι: Αναδρομική μελέτη 9 παιδιών (7 αγόρια, 2 κορίτσια). Καταγράφηκαν η ηλικία διάγνωσης, η κλινική εικόνα, η θεραπευτική αγωγή, οι υποτροπές λιθίασης, οι χειρουργικές παρεμβάσεις, η νεφρική λειτουργία και διαδοχικές μετρήσεις κυστίνης.

Αποτελέσματα: Η διάμεση ηλικία διάγνωσης ήταν 2,5 έτη (8 μηνών- 5,5 έτη). Κατά τη διάγνωση, 4 (44,4%) ασθενείς παρουσίασαν κωλικό νεφρού, 4 (44,4%) ουρολοίμωξη, ένας ήταν ασυμπτωματικός, και τα επίπεδα κυστίνης κυμάνθηκαν από 90 έως 603 mmole/mol κρεατινίνης. Η συντηρητική θεραπευτική αγωγή περιλάμβανε αλκαλοποίηση ούρων και χορήγηση θειολικών παραγόντων (πενικιλλαμίνη ή τιοπρονίνη). 7 (77,8%) ασθενείς εμφάνισαν τουλάχιστον ένα επεισόδιο ουρολοίμωξης, 2 (22,2%) εμφάνισαν υποτροπιάζουσες ουρολοιμώξεις συνήθως από άτυπα παθογόνα. Υποτροπές λιθίασης με ανάγκη χειρουργικής παρέμβασης παρατηρήθηκαν σε 7 (77,8%) ασθενείς (μέσος όρος 0,97 επεισόδια/έτος διάγνωσης). Παθολογικό DMSA διαπιστώθηκε σε 4 (44,4%) ασθενείς ενώ ένας υποβλήθηκε σε νεφρεκτομή. Συνολικά αναλύθηκαν 39 μετρήσεις κυστίνης, το 46% των οποίων ήταν εντός στόχου. Δύο (22,2%) παιδιά δεν πέτυχαν ποτέ τον στόχο, ενώ επτά (77,8%) είχαν τουλάχιστον μία μέτρηση εντός στόχου, εκ των οποίων έξι (66,7%) είχαν $\geq 50\%$ των μετρήσεων εντός στόχου και ένα (11,1%) διατήρησε σταθερά τον στόχο σε όλες τις μετρήσεις. Η μεγαλύτερη ηλικία διάγνωσης συσχετίστηκε με υψηλότερο ποσοστό μετρήσεων εντός στόχου ($rs=0.73$, $p=0.026$). Επίσης, παρατηρήθηκε σημαντική μεταβλητότητα στις τιμές κυστίνης ανά ασθενή (διάμεσο εύρος τιμών 288 mmole/mol).

Συμπεράσματα: Η κυστίνουρια στα παιδιά χαρακτηρίζεται από συχνές υποτροπές λιθίασης και ανάγκη επεμβατικής αντιμετώπισης, με σημαντικό κίνδυνο νεφρικής βλάβης. Η επίτευξη του θεραπευτικού στόχου είναι εφικτή αλλά συχνά ασταθής, ενώ η μεγαλύτερη ηλικία διάγνωσης φαίνεται να σχετίζεται με καλύτερο μεταβολικό έλεγχο. Τα ευρήματα αναδεικνύουν τη σημασία της μακροχρόνιας παρακολούθησης και της ενίσχυσης της συμμόρφωσης στη θεραπεία.

Μεταβολές των επιπέδων κυστίνης ούρων σε 9 ασθενείς σε σχέση με την ηλικία παρακολούθησης και την ηλικία διάγνωσης



ΠΑ27 | ΚΛΙΝΙΚΗ ΚΑΙ ΓΕΝΕΤΙΚΗ ΑΝΑΛΥΣΗ ΕΛΛΗΝΩΝ ΑΣΘΕΝΩΝ ΜΕ ΤΗ ΝΟΣΟ DENT

**Α. Ζαμπέτογλου¹, Κ. Στεφανίδης², Α. Χαϊνογλου³, Μ. Μήλα¹, Γ. Μαλακασιώτη¹, Ε. Γκολέ¹,
Σ. Σταμπουλή⁴, Β. Ασκητή¹**

¹ Παιδονεφρολογικό Τμήμα, Γενικό Νοσοκομείο Παίδων «Π. & Α. Κυριακού», Αθήνα

² Παιδονεφρολογικό Τμήμα, Παιδιατρική Κλινική, Νοσοκομείο «Μητέρα», Αθήνα

³ Παιδιατρική Κλινική, Α' Παιδιατρική Κλινική, Αριστοτέλειο Πανεπιστήμιο Θεσσαλονίκης, Θεσσαλονίκη

⁴ Πανεπιστημιακή Παιδιατρική Κλινική ΑΠΘ, Α' Παιδιατρική Κλινική, Αριστοτέλειο Πανεπιστήμιο Θεσσαλονίκης, Θεσσαλονίκη

Σκοπός: Η νόσος Dent είναι μια φυλοσύνδετη κληρονομούμενη σωληναριοπάθεια. Η σημαντική σωληναριακού τύπου πρωτεϊνουρία αποτελεί το βασικό χαρακτηριστικό της νόσου, η οποία στις περισσότερες περιπτώσεις συνοδεύεται από υπερασβεστιουρία και προοδευτική νεφρική δυσλειτουργία. Συχνά συνυπάρχουν άλλες εκδηλώσεις δυσλειτουργίας του εγγύς νεφρικού σωληναρίου. Η νόσος προκαλείται από μεταλλάξεις στο γονίδιο CLCN5 (Dent τύπου 1) ή στο γονίδιο OCRL1 (Dent τύπου 2). Στόχος μας ήταν η μελέτη της κλινικής πορείας και των εκβάσεων παιδιατρικών ασθενών με νόσο Dent.

Μέθοδοι: Αναλύσαμε κλινικά και εργαστηριακά δεδομένα σε δέκα παιδιατρικούς ασθενείς με διάγνωση νόσου Dent που παρακολούθηθηκαν στα νοσοκομεία μας, από το 2001 έως το 2025.

Αποτελέσματα: Έξι ασθενείς διαγνώστηκαν με νόσο Dent τύπου 1 και τέσσερις με νόσο Dent τύπου 2. Η διάμεση ηλικία διάγνωσης ήταν 5,4 έτη (εύρος 1,3–15,6). Οι ασθενείς αυτοί παρακολούθηθηκαν για διάμεσο διάστημα 4,3 ετών (εύρος 0,3–15,7). Όλοι εμφάνιζαν σωληναριακού τύπου λευκωματουρία, με λόγο λεύκωμα /κρεατινίνη ούρων >2 mg/mg οι 5/10(50%). Υπερασβεστιουρία παρουσίαζαν 9/10 (90%), νεφρασβέστωση 7/10 (70%) και μικροσκοπική αιματουρία επίσης 7/10 (70%) ασθενείς. Κανείς ασθενής δεν εμφάνισε γλυκοζουρία ή νεφρολιθίαση. Υποφωσφαταιμία βρέθηκε σε 2/10 (20%) ασθενείς, ενώ υποκαλιαιμία και μεταβολική οξέωση διαπιστώθηκαν σε 1/10 ασθενείς αντίστοιχα (10%). Κύστεις νεφρών βρέθηκαν σε 4/10 (40%) ασθενείς. Τρεις ασθενείς (όλοι με Dent τύπου 2) είχαν ιστορικό οξείας νεφρικής βλάβης. Ο εκτιμώμενος ρυθμός σπειραματικής διήθησης (eGFR) κατά την τελευταία επίσκεψη παρακολούθησης (median: 70,7 ml/min) ήταν στατιστικά σημαντικά χαμηλότερος σε σύγκριση με τον eGFR κατά τη στιγμή της διάγνωσης (median: 75,0 ml/min) (p=0,011). Τα αποτελέσματα του γενετικού ελέγχου παρατίθενται στον Πίνακα 1. Υπό αγωγή με άλατα κιτρικού καλίου βρίσκονταν 7/10 (70%) και αντιπρωτεϊνουρική αγωγή 3/10 (30%).

Συμπέρασμα: Η νόσος Dent αποτελεί μία φυλοσύνδετη αιτία προοδευτικής νεφρικής δυσλειτουργίας. Οι αρχικές εκδηλώσεις μπορεί να είναι ήπιες και να καθυστερήσουν τη διάγνωση. Απαιτείται υψηλός βαθμός κλινικής υποψίας ώστε να πραγματοποιηθεί γενετικός έλεγχος και να αναγνωριστεί η νόσος.

Πίνακας 1. Αποτελέσματα γενετικού ελέγχου

Τύπος Νόσου Dent	Μετάλλαξη
Dent 1	CLCN5 p.Thr673fs
Dent 2	OCRL c.821T>C, class4
Dent 2	OCRL c.260-260delA
Dent 1	CLCN5 c.495G>A
Dent 1	CLCN5 c.2152C>T
Dent 1	CLCN5 c.416-2A>G
Dent 1	CLCN5 c1633A>C
Dent 1	CLCN5 c.933+2T>C
Dent 2	OCRL p.Gln 167
Dent 2	OCRL C2060 T> G



ΠΑ28 | ΕΠΙΔΗΜΙΟΛΟΓΙΚΑ ΧΑΡΑΚΤΗΡΙΣΤΙΚΑ ΤΗΣ ΝΕΦΡΟΛΙΘΙΑΣΗΣ ΣΤΑ ΠΑΙΔΙΑ

Α. Ριζαργιώτη¹, Μ. Μήλα¹, Α. Ζαμπέτογλου¹, Ε. Γκολέ¹, Φ. Μυλωνά², Β. Κανονιέρη¹, Β. Ασκητή¹

¹ Νεφρολογικό τμήμα, Γενικό Νοσοκομείο Παιδων «Π. & Α. Κυριακού», Αθήνα

² Παιδιατρικό τμήμα, Γενικό Νοσοκομείο Παιδων Πεντέλης, Αθήνα

Σκοπός: Η νεφρολιθίαση είναι ένα αυξανόμενο πρόβλημα υγείας για παιδιά και εφήβους. Στους παράγοντες κινδύνου αναφέρονται η αύξηση της παχυσαρκίας, το μεταβολικό σύνδρομο, οι διατροφικές συνήθειες αλλά και κλιματολογικοί παράγοντες (ζεστό και υγρό κλίμα).

Σκοπός της εργασίας είναι η καταγραφή των επιδημιολογικών, κλινικών και εργαστηριακών ευρημάτων των παιδιών με νεφρολιθίαση.

Υλικό - Μέθοδος: Μελετήθηκαν αναδρομικά παιδιά ηλικίας 2 έως 17 ετών που προσήλθαν στα νεφρολογικά τμήματα δυο παιδιατρικών Νοσοκομείων λόγω νεφρολιθίασης. Έγινε καταγραφή του φύλου, της ηλικίας, του BMI, του οικογενειακού ιστορικού και της βιοχημικής ανάλυσης των ούρων.

Αποτελέσματα: Μελετήθηκαν συνολικά 86 παιδιά, 43 αγόρια και 43 κορίτσια. Από αυτά το 68,6% ανήκε στην ηλικιακή ομάδα 2-10 ετών με τα αγόρια να αποτελούν το 54,2%. Οι έφηβοι ηλικίας 11-17 ετών αποτελούσαν το 31,4% με υπεροχή των κοριτσιών σε ποσοστό 59,3%. Η μέση ηλικιακή επίπτωση ήταν 8,5 έτη. Οι περισσότεροι ασθενείς (79%) είχαν φυσιολογικό BMI. Μεταβολικές διαταραχές παρουσίαζε το 75,6% των ασθενών με πιο συχνή την υπερασβεστιουρία 34,9%. Η υποκιτρουρία αποτελούσε την δεύτερη αιτία 30,2% και ένα μικρό ποσοστό 10% παρουσίαζαν και τις δυο μεταβολικές διαταραχές. Θετικό οικογενειακό ιστορικό είχαν το 50% των περιπτώσεων.

Συμπέρασμα: Παρότι η νεφρολιθίαση θεωρείται πιο συχνή στην εφηβεία, στην μελέτη μας υπάρχει μεγαλύτερη επίπτωση στις μικρότερες ηλικίες. Σε συμφωνία με τη βιβλιογραφία, προέκυψε να είναι πιο συχνή στα αγόρια στην παιδική ηλικία και στα κορίτσια στην εφήβική. Η παχυσαρκία δεν σχετιζόταν με την αυξημένη επίπτωση. Τέλος το θετικό οικογενειακό ιστορικό και η παρουσία μεταβολικών διαταραχών παίζουν σημαντικό ρόλο στην παθογένεια της νόσου.

ΠΑ29 | ΕΝΔΟΣΚΟΠΙΚΗ ΑΝΤΙΜΕΤΩΠΙΣΗ ΤΗΣ ΠΑΙΔΙΑΤΡΙΚΗΣ ΝΕΦΡΟΛΙΘΙΑΣΗΣ ΜΕ ΧΡΗΣΗ ΤΟΥ ΝΕΟΥ ΕΥΚΑΜΠΤΟΥ ΟΥΡΗΤΗΡΟΣΚΟΠΙΟΥ 6.3FR ΚΑΙ ΤΟΥ ΝΕΟΥ MAGNETO LASER PULSE MODE: ΠΡΩΙΜΑ ΑΠΟΤΕΛΕΣΜΑΤΑ

Σ. Πολυζώνης¹, Κ. Καππάτου², Θ. Σπίνος¹, Α. Βαγιονης¹, Ε. Λιάτσικος³, Π. Καλληδώνης⁴, Β.Τατανης⁵

¹ Ειδικευόμενος Ιατρός, Ουρολογική Κλινική, Πανεπιστημιακό Γενικό Νοσοκομείο Πατρών «Παναγία Η Βοήθεια», Πάτρα

² Ειδικευόμενη Ιατρός, Παιδιατρική Κλινική, Γενικό Νοσοκομείο Ελευσίνας «Θριάσιο», Ελευσίνα

³ Καθηγητής Ουρολογίας & Διευθυντής Ουρολογικής Κλινικής, Πανεπιστημιακό Γενικό Νοσοκομείο Πατρών «Παναγία Η Βοήθεια», Πάτρα

⁴ Αναπληρωτής Καθηγητής Ουρολογίας, Ουρολογική Κλινική, Πανεπιστημιακό Γενικό Νοσοκομείο Πατρών «Παναγία Η Βοήθεια», Πάτρα

⁵ Επίκουρος Καθηγητής Ουρολογίας, Ουρολογική Κλινική, Πανεπιστημιακό Γενικό Νοσοκομείο Πατρών «Παναγία Η Βοήθεια», Πάτρα

Σκοπός: Η αντιμετώπιση της λιθίασης του ανώτερου ουροποιητικού συστήματος σε παιδιατρικούς ασθενείς αποτελεί θεραπευτική πρόκληση λόγω της ευθραυστότητας των ιστών και του περιορισμένου ανατομικού χώρου. Σκοπός της παρούσας μελέτης είναι η παρουσίαση των αρχικών αποτελεσμάτων της εύκαμπτης ουρητηρολιθοτριψίας (RIRS) σε παιδιατρικούς ασθενείς με χρήση του νέου εύκαμπτου ουρητηροσκοπίου μίας χρήσης 6.3FR και του νέου Magneto Pulse Mode του Ho:YAG Laser.

Υλικό-Μέθοδοι: Διενεργήθηκε αναδρομική ανάλυση προοπτικά συλλεχθέντων δεδομένων από παιδιατρικούς ασθενείς με λίθους του ανώτερου ουροποιητικού συστήματος, οι οποίοι υποβλήθηκαν σε RIRS με τη χρήση του νέου εύκαμπτου ουρητηροσκοπίου 6.3FR και του Magneto Pulse Mode. Όλοι οι ασθενείς υποβλήθηκαν προεγχειρητικά σε αξονική τομογραφία για την αξιολόγηση της λιθίασης, ενώ οι επεμβάσεις πραγματοποιήθηκαν από τον ίδιο πιστοποιημένο παιδοουρολόγο.

Αποτελέσματα: Συνολικά συμπεριλήφθηκαν 9 ασθενείς, εκ των οποίων 2 (22,2%) ήταν άρρενες και 7 (77,8%) θήλειες, με μέση ηλικία $9,08 \pm 5,38$ έτη. Ο μέσος ΔΜΣ των ασθενών ήταν $18,36 \pm 2,93$ kg/m². Συνολικά αντιμετωπίστηκαν 18 λίθοι, με την πλειονότητά τους να εντοπίζονται στον κάτω κάλυκα (38,9%). Το μέσο λιθιασικό φορτίο υπολογίστηκε σε $1306,62 \pm 756,18$ mm³, ενώ η μέση πυκνότητα ήταν $1020 \pm 213,15$ μονάδες Hounsfield. Ο μέσος χειρουργικός χρόνος, ο χρόνος λιθοτριψίας με λέιζερ και ο χρόνος ακτινοσκόπησης ήταν $48 \pm 17,58$ λεπτά, $23,69 \pm 17,34$ λεπτά και $30,85 \pm 13,05$ δευτερόλεπτα αντίστοιχα. Όλοι οι ασθενείς ήταν ελεύθεροι λίθων τρεις μήνες μετεγχειρητικά, χωρίς να παρατηρηθούν επιπλοκές.

Συμπεράσματα: Η εφαρμογή της RIRS με το νέο ουρητηροσκόπιο 6.3FR και του Magneto Pulse Mode φαίνεται να αποτελεί ασφαλή και αποτελεσματική προσέγγιση για παιδιατρικούς ασθενείς, διευκολύνοντας την αντιμετώπιση της λιθίασης με εργαλεία μειωμένης διαμέτρου.



ΠΑ30 | ΣΠΑΝΙΕΣ ΓΕΝΕΤΙΚΕΣ ΜΟΡΦΕΣ ΝΕΦΡΟΛΙΘΙΑΣΗΣ-ΝΕΦΡΑΣΒΕΣΤΩΣΗΣ ΣΕ ΠΑΙΔΙΑΤΡΙΚΟΥΣ ΑΣΘΕΝΕΙΣ: ΣΕΙΡΑ 3 ΠΕΡΙΣΤΑΤΙΚΩΝ

Β. Διαμαντίδου¹, Α. Κοντού¹, Μ. Τσιρέβελου¹, Ι. Φαλιάγκα¹, Ι. Κούτρας², Α. Βέρβερη³, Ν. Πρίντζα¹

¹ Α' Παιδιατρική Κλινική, Αριστοτέλειο Πανεπιστήμιο Θεσσαλονίκης, Γενικό Νοσοκομείο Θεσσαλονίκης «Ιπποκράτειο», Θεσσαλονίκη

² Ακτινολογικό Εργαστήριο, Γενικό Νοσοκομείο Θεσσαλονίκης «Ιπποκράτειο», Θεσσαλονίκη

³ Τμήμα Γενετικής Σπανίων Νοσημάτων, Γενικό Νοσοκομείο Θεσσαλονίκης «Παπαγεωργίου», Θεσσαλονίκη

Σκοπός: Η παιδιατρική νεφρολιθίαση και νεφρασβέστωση αποτελούν ετερογενείς κλινικές οντότητες με σημαντικό ποσοστό γενετικής αιτιολογίας, ιδιαίτερα σε πρώιμη ηλικία έναρξης. Η αλληλούχιση νέας γενιάς (Next Generation Sequencing, NGS) έχει αναδείξει μονογονιδιακές διαταραχές που επηρεάζουν την ομοιόσταση ασβεστίου και φωσφόρου. Σκοπός της παρούσας εργασίας είναι η παρουσίαση τριών παιδιατρικών περιστατικών με νεφρολιθίαση/νεφρασβέστωση και σπάνια γενετικά ευρήματα.

Υλικό – Μέθοδοι : Μελετήθηκαν τρεις παιδιατρικοί ασθενείς με υπερηχογραφικά ευρήματα συμβατά με νεφρολιθίαση ή/και νεφρασβέστωση. Καθώς δεν τεκμηριώθηκε σαφής αιτιολογικός παράγοντας παρά τον ενδελεχή εργαστηριακό έλεγχο - ο οποίος περιελάμβανε βιοχημική ανάλυση ούρων 24ώρου για λιθογόνους παράγοντες, διερεύνηση του άξονα ασβεστίου-φωσφόρου και παραθορμόνης, αποκλεισμό νεφρικής σωληναριακής οξέωσης και φυσιολογικό αμινογράμμα ορού και ούρων — προχωρήσαμε σε μοριακό γενετικό έλεγχο (NGS), χρησιμοποιώντας στοχευμένα γονιδιακά panels που σχετίζονται με νεφρολιθίαση/νεφρασβέστωση και μεταβολικές διαταραχές. Η ερμηνεία των γενετικών παραλλαγών πραγματοποιήθηκε σύμφωνα με τα κριτήρια του American College of Medical Genetics and Genomics (ACMG). Συλλέχθηκαν και αξιολογήθηκαν τα διαθέσιμα κλινικά και εργαστηριακά δεδομένα.

Αποτελέσματα: Στον πρώτο ασθενή με υπερασβεστιαϊμία και νεφρολιθίαση ταυτοποιήθηκαν δύο ετερόζυγες παραλλαγές στο γονίδιο **CASR**, αμφότερες ταξινομημένες με ως παραλλαγές αβέβαιης κλινικής σημασίας (Variant of Uncertain Significance, VUS), φαινοτυπικά ωστόσο συμβατές με διαταραχή της λειτουργίας του υποδοχέα του αισθητήρα του ασβεστίου. Στο δεύτερο ασθενή με υπερηχογραφικά τεκμηριωμένη νεφρασβέστωση, ανευρέθηκε ετερόζυγη παραλλαγή στο **SLC34A1**, προβλεπόμενη να επιφέρει απώλεια λειτουργίας του μεταφορέα φωσφορικών NaPi-IIa. Επιπρόσθετα, ταυτοποιήθηκαν δύο ετερόζυγες missense παραλλαγές στο **WDR35**, χωρίς επαρκώς τεκμηριωμένη γονοτυπική-φαινοτυπική συσχέτιση. Στο τρίτο περιστατικό, βρέφος με νεφρασβέστωση, ανιχνεύθηκε ετερόζυγη διαγραφή στο **SLC34A1**, επίσης χαρακτηρισθείσα ως VUS καθώς και δευτερεύον εύρημα στο **PARN**, χωρίς σαφή κλινική συνάφεια με τον παρατηρούμενο φαινότυπο. Η πλειονότητα των παραλλαγών ήταν εξαιρετικά σπάνιες ή απύσες από βάσεις δεδομένων γενικού πληθυσμού (gnomAD) και καταγράφονταν περιορισμένα στο ClinVar, χωρίς διαθέσιμα λειτουργικά ή πειραματικά δεδομένα. Σε κανένα από τα τρία περιστατικά δεν αναδείχθηκαν σαφώς παθογόνες ή πιθανώς παθογόνες παραλλαγές (κατηγορίες 4-5 κατά ACMG).

Συμπεράσματα: Τα περιστατικά αναδεικνύουν τη γενετική ετερογένεια της παιδιατρικής νεφρολιθίασης/νεφρασβέστωσης και την ανίχνευση παραλλαγών άγνωστης προς το παρόν κλινικής σημασίας σε γονίδια με τεκμηριωμένο όμως ρόλο στην ομοιόσταση ασβεστίου και φωσφόρου, όπως τα CASR και SLC34A1. Η συσχέτιση γονότυπου-φαινότυπου, η βιοχημική τεκμηρίωση και ο οικογενειακός έλεγχος είναι κρίσιμα για την αναβάθμιση της κλινικής σημασίας των ευρημάτων. Η στοχευμένη γενετική διερεύνηση αποτελεί πολύτιμο εργαλείο στη διαγνωστική προσέγγιση αυτών των ασθενών, υποστηρίζοντας τη σημασία της εξατομικευμένης παρακολούθησης και συμβουλευτικής.

ΠΑ31 | ΠΑΡΑΓΟΝΤΕΣ ΚΙΝΔΥΝΟΥ ΓΙΑ ΝΕΦΡΙΚΕΣ ΟΥΛΕΣ ΣΕ ΠΑΙΔΙΑ ΠΟΥ ΥΠΟΒΛΗΘΗΚΑΝ ΣΕ DMSA ΣΠΙΝΘΗΡΟΓΡΑΦΗΜΑ: 12ΕΤΗΣ ΕΜΠΕΙΡΙΑ ΑΠΟ ΤΡΙΤΟΒΑΘΜΙΟ ΚΕΝΤΡΟ

Α.-Ε. Στοϊμένη, Β. Καρατησίδου, Ν. Γκιουρτζής, Α. Γλαβά, Θ. Βασιλειάδου, Μ. Μουτάφη, Ε. Βούξινου, Α. Χριστακόπουλος, Δ. Τράμμα

4η Παιδιατρική Κλινική, Γενικό Νοσοκομείο Θεσσαλονίκης «Παπαγεωργίου», Αριστοτέλειο Πανεπιστήμιο Θεσσαλονίκης, Θεσσαλονίκη

Εισαγωγή: Το στατικό σπινθηρογράφημα νεφρών (DMSA) αποτελεί τη μέθοδο αναφοράς για την ανίχνευση νεφρικών ουλών σε παιδιά μετά από ουρολοίμωξη, καθώς και σε παρουσία συγγενών ανωμαλιών των νεφρών και του ουροποιητικού συστήματος (CAKUT).

Σκοπός: Η διερεύνηση της συχνότητας των νεφρικών ουλών και των παραγόντων που σχετίζονται με την εμφάνισή τους σε παιδιατρικό πληθυσμό που υποβλήθηκε σε σπινθηρογράφημα DMSA.

Υλικό - Μέθοδοι: Πραγματοποιήθηκε αναδρομική μελέτη παιδιών που υποβλήθηκαν σε DMSA σε τριτοβάθμιο παιδιατρικό κέντρο κατά την περίοδο 2013–2024. Καταγράφηκαν δημογραφικά στοιχεία, ιστορικό οξείας πυελονεφρίτιδας (APN), παρουσία κυστεοουρητηρικής παλινδρόμησης (ΚΟΥΠ), τύπος CAKUT και απεικονιστικά ευρήματα. Οι παράγοντες που σχετίζονται με νεφρικές ουλές αναλύθηκαν με πολυπαραγοντική λογιστική παλινδρόμηση.

Αποτελέσματα: Συμπεριλήφθηκαν 280 παιδιά (διάμεση ηλικία 2 έτη, IQR 6), εκ των οποίων το 46,4% ήταν αγόρια. Νεφρικές ουλές ανιχνεύθηκαν σε 53 παιδιά (18,9%). Η συχνότητα των ουλών ήταν υψηλότερη σε παιδιά με CAKUT (23,3%) σε σύγκριση με εκείνα χωρίς CAKUT (8,5%). Αντίστοιχα, τα παιδιά με ιστορικό APN εμφάνισαν σημαντικά υψηλότερη συχνότητα ουλών (25,3% έναντι 2,4%, $p = 0,0003$). Στην πολυπαραγοντική ανάλυση, η APN (OR 43,0, $p = 0,007$), η ΚΟΥΠ βαθμού 1–2 (OR 17,0, $p = 0,026$) και ΚΟΥΠ βαθμού >3 (OR 58,5, $p < 0,001$), καθώς και η ηλικία (OR 1,38 ανά έτος, $p < 0,001$) αποτέλεσαν ανεξάρτητους προγνωστικούς παράγοντες νεφρικών ουλών. Το μοντέλο παρουσίασε υψηλή διακριτική ικανότητα (AUC 0,84).

Συμπεράσματα: Η οξεία πυελονεφρίτιδα και η βαρύτητα της ΚΟΥΠ αποτελούν τους ισχυρότερους ανεξάρτητους παράγοντες κινδύνου για νεφρικές ουλές στα παιδιά, επιβεβαιώνοντας τον καθοριστικό ρόλο του σπινθηρογραφήματος DMSA στη διαστρωμάτωση του κινδύνου.



ΠΑ32 | ΛΟΒΩΔΗΣ ΝΕΦΡΩΝΙΑ ΚΑΙ ΠΥΕΛΟΝΕΦΡΙΤΙΔΑ ΣΤΗΝ ΠΑΙΔΙΚΗ ΗΛΙΚΙΑ: ΣΥΓΚΡΙΤΙΚΗ ΚΛΙΝΙΚΗ ΜΕΛΕΤΗ

Ε. Μαλτεζάκη¹, Μ. Μπιτσώρη¹, Μ. Ζαχαριουδάκη¹, Δ. Σταφυλάκη², Ε.Γαλανάκης¹

¹ Παιδιατρική Κλινική, Πανεπιστημιακό Γενικό Νοσοκομείο Ηρακλείου, Ηράκλειο

² Εργαστήριο Κλινικής Μικροβιολογίας, Πανεπιστημιακό Γενικό Νοσοκομείο Ηρακλείου, Ηράκλειο

Σκοπός: Η διερεύνηση των διαφορών μεταξύ λοβώδους νεφρωσίας και πυελονεφρίτιδας, με σκοπό την ταχύτερη αναγνώριση και άμεση αντιμετώπιση των παιδιών με νεφρωσία.

Υλικό-Μέθοδος: Αναδρομική μελέτη σύγκρισης όλων των περιστατικών λοβώδους νεφρωσίας που νοσηλεύτηκαν στην Παιδιατρική Κλινική κατά τα έτη 2003-2023, με αντίστοιχης ηλικίας και ημερομηνίας εισαγωγής περιστατικά απλής πυελονεφρίτιδας. Συγκρίθηκαν κλινικά, εργαστηριακά, απεικονιστικά δεδομένα και κλινική έκβαση, χρησιμοποιώντας μονοπαραγοντικές αναλύσεις και λογιστική παλινδρόμηση.

Αποτελέσματα: Στη μελέτη συμπεριελήφθησαν 61 παιδιά με οξεία λοβώδη νεφρωσία και 79 με πυελονεφρίτιδα. Τα παιδιά με νεφρωσία παρουσίασαν υψηλότερα επίπεδα CRP (14,8 mg/dl vs 7,8 mg/dl, $p=0,0001$) και κρεατινίνης ορού (0,7 mg/dl vs 0,5 mg/dl, $p<0,0001$), μακρύτερη νοσηλεία (11 ημέρες vs 5 ημέρες, $p<0,0001$) και θεραπεία (14 ημέρες vs 10 ημέρες, $p<0,0001$), ήσαν κυρίως αγόρια (54% vs 24%, $p=0,01$), με γνωστό ιστορικό ουρολοιμώξεων (59% vs 33%, $p=0,005$) και συχνότερα με άλλη διάγνωση εισαγωγής (36% vs 14%, $p=0,0027$). Μη-*E. coli* ουροπαθογόνο απομονώθηκε συχνότερα στις νεφρωσίες (41% vs 20%, $p=0,009$). Η πλειονότητα των νεφρωσιών παρουσίαζε παθολογικό υπερηχογράφημα (93% vs 42%, $p<0,0001$) και περίπου τα μισά παθολογική MRU (52% vs 8%, $p<0,0001$). Στη λογιστική παλινδρόμηση ως ανεξάρτητοι παράγοντες κινδύνου αναδείχθηκαν το φύλο, η CRP και η κρεατινίνη.

Συμπεράσματα: Τα κλινικά και εργαστηριακά χαρακτηριστικά είναι παρόμοια μεταξύ των δύο ομάδων, αλλά οι υψηλές τιμές CRP και κρεατινίνης, καθώς και το αρρεν φύλο συνιστούν ανεξάρτητους δείκτες υποψίας για οξεία λοβώδη νεφρωσία.

ΠΑ33 | ΕΠΙΔΡΑΣΗ ΤΗΣ ΠΡΩΤΗΣ ΧΕΙΡΟΥΡΓΙΚΗΣ ΑΠΟΚΑΤΑΣΤΑΣΗΣ ΣΥΓΓΕΝΩΝ ΑΝΩΜΑΛΙΩΝ ΤΩΝ ΝΕΦΡΩΝ ΚΑΙ ΤΟΥ ΟΥΡΟΠΟΙΗΤΙΚΟΥ ΣΤΗ ΝΕΦΡΙΚΗ ΛΕΙΤΟΥΡΓΙΑ ΣΕ ΠΑΙΔΙΑΤΡΙΚΟ ΠΛΗΘΥΣΜΟ

Α.-Ε. Στοϊμένη, Β. Καρατησίδου, Ν. Γκιουρτζής, Α. Μπέρτου, Π. Καρανάνου, Γ. Ιωαννίδου, Δ. Τράμμα

4η Παιδιατρική Κλινική, Γενικό Νοσοκομείο Θεσσαλονίκης «Παπαγεωργίου», Αριστοτέλειο Πανεπιστήμιο Θεσσαλονίκης, Θεσσαλονίκη

Εισαγωγή: Οι συγγενείς ανωμαλίες των νεφρών και του ουροποιητικού συστήματος (CAKUT) αποτελούν την κύρια αιτία χρόνιας νεφρικής νόσου στην παιδική ηλικία. Η χειρουργική αποκατάσταση της στένωσης ή της απόφραξης στοχεύει στη διατήρηση της νεφρικής λειτουργίας, ωστόσο ο βαθμός λειτουργικής βελτίωσης παραμένει αμφιλεγόμενος.

Σκοπός: Η αξιολόγηση των ανατομικών και λειτουργικών μεταβολών μετά την πρώτη χειρουργική αποκατάσταση σε παιδιά με CAKUT, βάσει δυναμικού σπινθηρογραφήματος MAG3.

Υλικό - Μέθοδοι: Συμπεριλήφθηκαν 234 παιδιατρικοί ασθενείς με CAKUT. Η παρουσία στένωσης και η διαφοροποιημένη νεφρική λειτουργία (DKF) αξιολογήθηκαν προ- και μετεγχειρητικά με δυναμικό σπινθηρογράφημα Tc-99m MAG3. Η DKF ταξινομήθηκε ως φυσιολογική, μέτρια ή σημαντικά μειωμένη. Οι συγκρίσεις πραγματοποιήθηκαν με στατιστικές δοκιμασίες εξαρτημένων δειγμάτων.

Αποτελέσματα: Η διάμεση ηλικία των ασθενών ήταν 2 έτη (IQR=7), ενώ το 61,1% ήταν αγόρια. Συχνότερες ανωμαλίες ήταν η απόφραξη πυελοουρητηρικής συμβολής (23,8%), το διπλό αποχετευτικό σύστημα (16,1%) και η κυστεοουρητηρική παλινδρόμηση (16,1%). Προεγχειρητικά δεδομένα υπήρχαν σε 231 ασθενείς. Φυσιολογική DKF καταγράφηκε στο 46,8% αυτών. Μετεγχειρητικά δεδομένα ήταν διαθέσιμα σε 66 ασθενείς, χωρίς στατιστικά σημαντική μεταβολή της DKF ($p=1$) ή της παρουσίας στένωσης ($p=0,58$). Δεν διαπιστώθηκε συσχέτιση μεταξύ λειτουργικής βελτίωσης της νεφρικής λειτουργίας και ανατομικής βελτίωσης της στένωσης ($p=0,89$).

Συμπεράσματα: Η πρώτη χειρουργική αποκατάσταση σε παιδιά με CAKUT δεν συσχετίστηκε με σημαντική βελτίωση της διαφοροποιημένης νεφρικής λειτουργίας ή της στένωσης σε βραχυπρόθεσμη παρακολούθηση βάσει MAG3.



ΠΑ34 | ΕΥΡΥ ΦΑΣΜΑ ΚΛΙΝΙΚΩΝ ΕΚΔΗΛΩΣΕΩΝ ΛΟΙΜΩΞΕΩΝ ΤΟΥ ΟΥΡΟΠΟΙΗΤΙΚΟΥ ΣΕ ΒΡΕΦΗ ΚΑΤΩ ΤΩΝ 6 ΜΗΝΩΝ: ΑΝΑΣΚΟΠΗΣΗ ΦΑΚΕΛΩΝ ΚΑΙ ΣΗΜΑΣΙΑ ΕΓΚΑΙΡΗΣ ΔΙΑΓΝΩΣΗΣ

Β. Κωνσταντινίδου, Μ. Τερζίδου, Ι. Καραφώτη, Γ. Μάμαλη, Μ.Βούλγαρη, Β. Δίπλα, Ε.Τριανταφυλλίδου, Δ. Κασίμος

Παιδιατρική, Πανεπιστημιακό Γενικό Νοσοκομείο Αλεξανδρούπολης, Αλεξανδρούπολη

Σκοπός: Να καταγραφούν οι ποικίλες εκδηλώσεις της λοίμωξης του ουροποιητικού σε βρέφη κάτω των 6 μηνών.

Υλικό και Μέθοδοι: Ασθενείς που νοσηλεύθηκαν στην παιδιατρική κλινική του Π.Γ. Νοσοκομείου Αλεξανδρούπολης κατά την περίοδο Ιανουάριος 2024-Φεβρουάριος 2026.

Αποτελέσματα: Συνολικά έγινε ανασκόπηση 21 φακέλων βρεφών με λοίμωξη ουροποιητικού από τους οποίους οι 90.4% αφορούσαν αγόρια με μέση ηλικία τους 2 μήνες. Από αυτούς οι 8 (38%) δεν είχαν πυρετό ως πρώτο σύμπτωμα. Ειδικότερα, 3/8 (37.5%) παρουσίασαν ως μεμονωμένο αρχικό σύμπτωμα την ανησυχία, 2 (25%) εμφάνισαν μόνο γαστρεντερικές διαταραχές και 2 (25%) παρουσίασαν αιματοουρία χωρίς άλλα συμπτώματα. Σε 1 από τα 8 (12.5%) διαπιστώθηκε ως τυχαίο εύρημα έπειτα από νοσηλεία λόγω λοίμωξης του αναπνευστικού. Οι υπόλοιποι 13 ασθενείς (61.9%) διαγνώστηκαν με λοίμωξη του ουροποιητικού στα πλαίσια διερεύνησης εμπυρέτου. Από αυτούς οι 8/13 (61.5%) εμφάνισαν πυρετό ως μεμονωμένο σύμπτωμα, ενώ οι υπόλοιποι 5/13 (38.4 %) εμφάνισαν επιπλέον γαστρεντερικές και σιτιστικές διαταραχές.

Και οι 21 ασθενείς ανταποκρίθηκαν άμεσα στην ενδοφλέβια αντιβιοτική αγωγή με αρνητικοποίηση των καλλιιεργειών ούρων υπό αγωγή. Οι 12/21 (57.1 %) μας έχουν προσκομίσει αποτελέσματα απεικονιστικού ελέγχου. Από αυτούς οι 3/12 (25%) εμφάνισαν παθολογικά ευρήματα στο υπερηχογράφημα ΝΟΚ.

Συμπεράσματα: Η λοίμωξη του ουροποιητικού συστήματος συχνά εκδηλώνεται με άτυπα και μη ειδικά συμπτώματα τα οποία εύκολα μπορεί να υποεκτιμηθούν. Η λοίμωξη αυτή πρέπει να περιλαμβάνεται συστηματικά στη διαφορική διάγνωση κάθε βρέφους με μη ειδική συμπτωματολογία. Πέραν των κλασικών συμπτωμάτων, όπως εμπύρετο, παρατηρούνται συχνά εκδηλώσεις όπως ευερεθιστικότητα, μειωμένη σίτιση, γαστρεντερικές διαταραχές και μεταβολές στο μυϊκό τόνο ή στη συμπεριφορά του βρέφους. Υπογραμμίζεται την ανάγκη αυξημένης εγρήγορσης από τον παιδίατρο, ώστε να αναγνωρίσει έγκαιρα ακόμη και τα ήπια συμπτώματα ως λοίμωξη του ουροποιητικού.

ΠΑ35 | ΕΚΤΙΜΗΣΗ ΤΗΣ ΝΕΦΡΙΚΗΣ ΛΕΙΤΟΥΡΓΙΑΣ ΣΕ ΠΑΙΔΙΑ ΜΕ ΣΥΓΓΕΝΗ ΜΟΝΗΡΗ ΛΕΙΤΟΥΡΓΙΚΟ ΝΕΦΡΟ: ΣΥΓΚΡΙΣΗ ΤΟΥ eGFR ΜΕ ΚΡΕΑΤΙΝΙΝΗ ΚΑΙ ΚΥΣΤΑΤΙΝΗ-C ΚΑΙ ΕΚΤΙΜΗΣΗ ΤΗΣ ΔΙΑΧΡΟΝΙΚΗΣ ΜΕΤΑΒΟΛΗΣ

Ι. Φαλιάγκα¹, Α. Κοντού¹, Μ. Καυγά², Ι. Ντότης², Ν. Πρίντζα¹

¹ Α' Παιδιατρική Κλινική, Αριστοτέλειο Πανεπιστήμιο Θεσσαλονίκης, Γενικό Νοσοκομείο «Ιπποκράτειο», Θεσσαλονίκη

² Γ' Παιδιατρική Κλινική, Αριστοτέλειο Πανεπιστήμιο Θεσσαλονίκης, Γενικό Νοσοκομείο «Ιπποκράτειο», Θεσσαλονίκη

Σκοπός: Να εκτιμηθεί η κατανομή του εκτιμώμενου ρυθμού σπειραματικής διήθησης (eGFR) σε παιδιά με συγγενή μονήρη λειτουργικό νεφρό (ΣΜΛΝ) με βάση τόσο την κρεατινίνη όσο και την κυστατίνη-C, να συγκριθούν οι τιμές των δύο μεθόδων και να διερευνηθεί η μεταβολή του eGFR σε ασθενείς με πολλαπλές επισκέψεις.

Υλικό-Μέθοδοι: Σε παιδιά με ΣΜΛΝ, αναδρομικά μελετήθηκαν η πιο πρόσφατη διαθέσιμη τιμή eGFR τόσο με βάση την κρεατινίνη όσο και με βάση την κυστατίνη. Το eGFR κατηγοριοποιήθηκε σε <60, 60–90, ≥90 ml/min/1,73m² και έγινε στρωματοποίηση κατά φύλο και ηλικιακές ομάδες (<2, 2–5, 5–11, 11–18 ετών). Η διαχρονική μεταβολή αναλύθηκε στην υποομάδα των παιδιών με ≥2 μετρήσεις eGFRcreatinine-based (ετήσια μεταβολή/τάση και μετάπτωση κατηγορίας). Η σύγκριση eGFRcreatinine-based έναντι eGFRcystatin-based έγινε σε ασθενείς με ταυτόχρονα διαθέσιμες τιμές στην πιο πρόσφατη κοινή εκτίμηση. Η στατιστική ανάλυση έγινε μέσω Visual Studio Code. Η παρακολούθηση των ασθενών με πολλαπλές επισκέψεις αξιολογήθηκε μέσω διαχρονικής ανάλυσης μετάπτωσης σταδίου eGFR.

Αποτελέσματα: Συμπεριελήφθησαν 44 ασθενείς με ΣΜΝΛ, εκ των οποίων για τους ασθενείς με πολλαπλές επισκέψεις καταχωρήθηκε η τελευταία διαθέσιμη τιμή για την κατηγοριοποίηση. Κατά κατηγορίες eGFR, 7/44 (15,9%) είχαν 60–89 και 37/44 (84,1%) είχαν ≥90. Η ανάλυση κατά φύλο, Α/Θ έδειξε eGFR 60–90 στο 12,9% και 23,1% αντίστοιχα. Η ανάλυση της κατανομής του eGFR ανά ηλικιακή ομάδα έδειξε ότι το σύνολο των παιδιών ηλικίας <5 ετών (n=16) παρουσίαζε eGFR ≥ 90 ml/min/1,73m², ενώ στα παιδιά ≥5 ετών (n=25), 5 ασθενείς (20%) εμφάνισαν eGFR μεταξύ 60–89 ml/min/1,73m², μη στατιστικά σημαντική (p = 0,137).

Διαθέσιμη eGFRcystatin-based υπήρχε σε 35/44 ασθενείς, με κατανομή <60: 2/35 (5,7%), 60–89: 23/35 (65,7%) και ≥90: 10/35 (28,6%). Συγκρίνοντας τις διαθέσιμες τιμές eGFRcreatinine και eGFRcystatin-based, η eGFRcreatinine-based ήταν σημαντικά υψηλότερη (μέση διαφορά +24,8 ml/min/1,73m², p=0,0001), ενώ η κατηγοριοποίηση διέφερε στο 60% των περιπτώσεων.

Στην ανάλυση μεταβολής στο χρόνο συμπεριελήφθησαν 14/44 παιδιά που είχαν τουλάχιστον ≥2 μετρήσεις (διάμεση παρακολούθηση 2,0 έτη/εύρος παρακολούθησης: 0,5–4,4 έτη). Σ αυτό το χρονικό διάστημα, 9/14 σημείωσαν βελτίωση του e-GFR ενώ 5/14 σημείωσαν επιδείνωση με τους 2/14 να μεταπίπτουν σε χαμηλότερο στάδιο ΧΝΝ(14,3%) (>90→60–89). Η διάμεση ετήσια μεταβολή eGFR ήταν +2,96 ml/min/1,73m²/έτος, μη στατιστικά σημαντική (p=0,455).

Συμπεράσματα: Στα παιδιά με ΣΜΛΝ, η νεφρική λειτουργία είναι καλή με eGFRcreatinine-based κυρίως ≥90 και χωρίς να φαίνεται διαχρονική τάση μείωσης στο βραχύ διάστημα των 2 ετών. Αντίθετα, η eGFR cystatin-based κατανέμεται κυρίως στην κατηγορία 60–90 και περιλαμβάνει και τιμές <60. Το eGFRcreatinine-based είναι σημαντικά υψηλότερο από το eGFRcystatin-based στην ίδια εκτίμηση, με συχνή ασυμφωνία κατηγοριοποίησης, γεγονός που μπορεί να επηρεάζει την κλινική εκτίμηση και παρακολούθηση της νεφρικής λειτουργίας, ή υποδεικνύει μεγαλύτερη ευαισθησία της κυστατίνης-C ως πρωτιότερου δείκτη νεφρικής δυσλειτουργίας.



ΠΑ36 | ΕΚΤΙΜΗΣΗ ΥΠΟΚΛΙΝΙΚΗΣ ΑΘΗΡΟΣΚΛΗΡΩΣΗΣ ΜΕΣΩ ΜΕΤΡΗΣΗΣ ΤΟΥ ΠΑΧΟΥΣ ΕΣΩ-ΜΕΣΟΥ ΧΙΤΩΝΑ ΚΑΡΩΤΙΔΩΝ (cIMT) ΣΕ ΠΑΙΔΙΑ ΜΕ ΝΕΦΡΩΣΙΚΟ ΣΥΝΔΡΟΜΟ: ΜΕΛΕΤΗ ΑΣΘΕΝΩΝ-ΜΑΡΤΥΡΩΝ

Α. Γλαβά¹, Α. Σωτηριάδου², Α. Ρήγκας², Α. Κοντού³, Μ. Φουρικού⁴, Κ. Ευριπίδου³, Μ. Στάμου⁵, Μ. Καυγά⁴, Σ. Σταμπουλή³, Ν. Πρίντζα³, Κ. Κολλιός⁴, Δ. Τράμμα¹, Κ. Παπαδοπούλου- Λεγμπέλου¹

¹ Δ' Παιδιατρική Κλινική, Αριστοτέλειο Πανεπιστήμιο Θεσσαλονίκης, Νοσοκομείο «Παπαγεωργίου», Θεσσαλονίκη

² Ακτινολογιογνωστικό τμήμα, Γενικό Νοσοκομείο Θεσσαλονίκης «Παπαγεωργίου», Θεσσαλονίκη

³ Α' Παιδιατρική Κλινική, Αριστοτέλειο Πανεπιστήμιο Θεσσαλονίκης, «Ιπποκράτειο» Γενικό Νοσοκομείο Θεσσαλονίκης, Θεσσαλονίκη

⁴ Γ' Παιδιατρική Κλινική, Αριστοτέλειο Πανεπιστήμιο Θεσσαλονίκης, «Ιπποκράτειο» Γενικό Νοσοκομείο Θεσσαλονίκης, Θεσσαλονίκη

⁵ Β' Παιδιατρική Κλινική, Αριστοτέλειο Πανεπιστήμιο Θεσσαλονίκης, Νοσοκομείο «ΑΧΕΠΑ», Θεσσαλονίκη

Σκοπός: Το νεφρωσικό σύνδρομο (ΝΣ) χαρακτηρίζεται από πρωτεϊνουρία, υποπρωτεϊναιμία, οίδημα και υπερχοληστερολαιμία. Συχνά οι ασθενείς εμφανίζουν αυξημένες τιμές αρτηριακής πίεσης, παχυσαρκία, διαταραχές του πηκτικού μηχανισμού, χρόνια φλεγμονή, τόσο λόγω του συνδρόμου, όσο και λόγω της αγωγής που λαμβάνουν. Οι παράγοντες αυτοί θα μπορούσαν να συμβάλλουν σε ενδοθηλιακή δυσλειτουργία, αγγειακή βλάβη και πρόωπη αθηροσκλήρωση. Ωστόσο, τα δεδομένα για παιδιατρικούς ασθενείς παραμένουν περιορισμένα. Το πάχος του έσω-μέσου χιτώνα των καρωτίδων (cIMT) χρησιμοποιείται ως δείκτης υποκλινικής αθηροσκλήρωσης και ενδοθηλιακής βλάβης. Σκοπός της μελέτης ήταν η εκτίμηση πιθανής υποκλινικής αθηροσκλήρωσης σε παιδιατρικούς ασθενείς με ΝΣ μέσω της μέτρησης του cIMT.

Υλικό και Μέθοδοι: Στην μελέτη συμμετείχαν 24 παιδιά με ΝΣ σε φάση ύφεσης (διάμεση ηλικία 9,2 έτη) και 24 υγιή παιδιά (διάμεση ηλικία 9,0 έτη). Το cIMT της δεξιάς και αριστερής κοινής καρωτίδας μετρήθηκε υπερηχογραφικά. Επιπλέον, καταγράφηκαν τα ανθρωπομετρικά χαρακτηριστικά, η αρτηριακή πίεση και το λιπιδαιμικό προφίλ (ολική χοληστερόλη, LDL-C, HDL-C, τριγλυκερίδια).

Αποτελέσματα: Τα παιδιά με ΝΣ εμφάνισαν αυξημένο cIMT συγκριτικά με τους μάρτυρες. Το μέσο cIMT ήταν 0,435 mm (0,4–0,481) στην ομάδα ΝΣ έναντι 0,408 mm (0,389–0,421) στην ομάδα ελέγχου ($p=0,021$). Το cIMT δεξιάς καρωτίδας ήταν 0,455 mm έναντι 0,41 mm ($p=0,021$) και αριστερής 0,42 mm έναντι 0,41 mm ($p=0,049$). Επιπλέον, τα παιδιά με ΝΣ είχαν υψηλότερα επίπεδα ολικής χοληστερόλης (183 έναντι 149 mg/dL, $p=0,023$), LDL-C (112 έναντι 87 mg/dL, $p=0,007$), τριγλυκερίδιων (72 έναντι 44 mg/dL, $p<0,001$), καθώς και υψηλότερη τιμή συστολικής (115 έναντι 100 mmHg, $p<0,001$) και διαστολικής αρτηριακής πίεσης (72 έναντι 58 mmHg, $p<0,001$). Η παρουσία ΝΣ αναδείχθηκε ως ανεξάρτητος προγνωστικός παράγοντας αυξημένου cIMT ($p=0,011$).

Συμπεράσματα: Τα παιδιά με ΝΣ εμφανίζουν μεγαλύτερο cIMT σε σύγκριση με τα υγιή παιδιά. Το ανωτέρω εύρημα ενδεχομένως υποδηλώνει πρόωμες αγγειακές βλάβες υποκλινικής αθηροσκλήρωσης. Παρόλα αυτά χρειάζονται προοπτικές μελέτες μακροχρόνιας παρακολούθησης των παιδιών που πάσχουν από νεφρωσικό σύνδρομο, για την επιβεβαίωση ύπαρξης αυξημένου κινδύνου πρόωμης αθηροσκλήρωσης.

ΠΑ37 | ΕΠΑΝΑΛΑΜΒΑΝΟΜΕΝΑ ΕΠΕΙΣΟΔΙΑ ΘΡΟΜΒΩΣΗΣ ΦΛΕΒΩΔΩΝ ΚΟΛΠΩΝ ΕΓΚΕΦΑΛΟΥ ΣΕ ΠΑΙΔΙΑ ΜΕ ΝΕΦΡΩΣΙΚΟ ΣΥΝΔΡΟΜΟ: ΠΕΡΙΓΡΑΦΗ ΔΥΟ ΠΕΡΙΠΤΩΣΕΩΝ

Α. Σαράντη, Α. Κοντού, Μ. Τσιρέβελου, Φ. Σαμαρά- Χρυσοστομίδου, Β. Διαμαντίδου, Π. Δραγούμη, Μ.- Κ. Οικονόμου, Δ. Ζαφειρίου, Ν. Πρίντζα

Α΄ Παιδιατρική Κλινική Αριστοτέλειο Πανεπιστήμιο Θεσσαλονίκης, Γενικό Νοσοκομείο Θεσσαλονίκης «Ιπποκράτειο», Θεσσαλονίκη

Σκοπός: Η εγκεφαλική φλεβική θρόμβωση αποτελεί σπάνια αλλά σοβαρή επιπλοκή των παιδιών με νεφρωσικό σύνδρομο. Λόγω των συχνά άτυπων συμπτωμάτων εκδήλωσης, η έγκαιρη διάγνωση απαιτεί υψηλή υποψία και χρήση κατάλληλων απεικονιστικών μεθόδων. Αν και έχουν περιγραφεί σε μελέτες παράγοντες κινδύνου, η πρόβλεψη της θρόμβωσης στα παιδιά με νεφρωσικό σύνδρομο δεν είναι δυνατή έως σήμερα. Η περιγραφή περιπτώσεων εγκεφαλικής φλεβικής θρόμβωσης μπορεί να συμβάλει στην αναγνώριση πιθανών μηχανισμών που συμβάλουν στην εμφάνισή της. Σύμφωνα με όσα γνωρίζουμε είναι η πρώτη περιγραφή περιπτώσεων επαναλαμβανόμενης θρόμβωσης φλεβωδών κόλπων εγκεφάλου σε 2 παιδιά με νεφρωσικό σύνδρομο.

Υλικό - Μέθοδοι: Περιγραφή μιας σειράς δύο ασθενών με νεφρωσικό σύνδρομο και επαναλαμβανόμενα επεισόδια θρομβώσεων φλεβωδών κόλπων εγκεφάλου.

Αποτελέσματα: Η πρώτη περίπτωση αφορά ένα αγόρι με διάγνωση νεφρωσικού συνδρόμου από την ηλικία των 2 ετών, το οποίο εμφάνισε 2 επεισόδια θρόμβωσης φλεβωδών κόλπων εγκεφάλου στις ηλικίες των 8 και 12 ετών. Ο ασθενής εμφάνισε ήπια κεφαλαλγία και εμέτους, και η βυθοσκόπηση ανέδειξε οίδημα θηλών. Η δεύτερη περίπτωση αφορά ένα αγόρι με διάγνωση νεφρωσικού συνδρόμου από την ηλικία των 2,5 ετών που εμφάνισε 2 επεισόδια θρόμβωσης φλεβωδών κόλπων εγκεφάλου στις ηλικίες των 3,5 και 6 ετών. Κατά το πρώτο επεισόδιο ο ασθενής εμφάνισε ήπια κεφαλαλγία και μόλις υποσημαινόμενο συγκλίνοντα στραβισμό, ενώ κατά το δεύτερο το μόνο σύμπτωμα του ασθενούς ήταν η ήπια κεφαλαλγία. Και στα δύο επεισόδια οι βυθοσκοπήσεις δεν ανέδειξαν οίδημα οπτικής θηλής. Και οι δύο ασθενείς βρίσκονταν σε υποτροπή του νεφρωσικού συνδρόμου όταν διαγνώστηκαν, και λάμβαναν ενδοφλεβίως μεθυλπρεδνιζολόνη και από του στόματος κυκλοσπορίνη. Η διάγνωση τέθηκε με μαγνητική φλεβογραφία εγκεφάλου και οι ασθενείς αντιμετωπίστηκαν με αγωγή με χαμηλού μοριακού βάρους ηπαρίνη βάσει πρωτοκόλλου. Ο πλήρης έλεγχος θρομβοφιλίας ήταν αρνητικός και στις δύο περιπτώσεις.

Συμπεράσματα: Τα αναφερόμενα περιστατικά αναδεικνύουν ότι η εγκεφαλική φλεβική θρόμβωση μπορεί να εμφανιστεί υποτροπιάζουσα σε παιδιά με νεφρωσικό σύνδρομο, ακόμη και επί απουσίας τεκμηριωμένης συγγενούς ή επίκτητης θρομβοφιλίας. Η εκδήλωση δεύτερου επεισοδίου σε ενδονοσοκομειακό περιβάλλον, υπό στενή κλινική παρακολούθηση και χωρίς εμφανή διαταραχή λευκωματίνης ή ισοζυγίου υγρών και ηλεκτρολυτών, υποδηλώνει ότι οι παθοφυσιολογικοί μηχανισμοί υπερπηκτικότητας στο νεφρωσικό σύνδρομο είναι πολυπαραγοντικοί και δεν εξαντλούνται στους κλασικούς εργαστηριακούς δείκτες. Η ήπια και μη ειδική συμπτωματολογία υπογραμμίζει την ανάγκη υψηλού δείκτη κλινικής υποψίας, ιδιαίτερα κατά την υποτροπή του νεφρωσικού συνδρόμου.



ΠΑ38 | ΣΥΓΚΡΙΣΗ ΚΛΙΝΙΚΩΝ ΧΑΡΑΚΗΡΙΣΤΙΚΩΝ, ΓΕΝΕΤΙΚΟΥ ΠΡΟΦΙΛ ΚΑΙ ΠΡΟΓΝΩΣΗΣ ΜΕΤΑΞΥ ΠΡΩΙΜΗΣ (VEO) ΚΑΙ ΤΥΠΙΚΗΣ (NON-VEO) ΠΟΛΥΚΥΣΤΙΚΗΣ ΝΟΣΟΥ ΝΕΦΡΩΝ ΤΥΠΟΥ ΕΝΗΛΙΚΑ ΣΤΑ ΠΑΙΔΙΑ: ΣΥΣΤΗΜΑΤΙΚΗ ΜΕΛΕΤΗ ΚΑΙ ΜΕΤΑΝΑΛΥΣΗ

Χ. Καπόγιαννης¹, Γ. Δημακόπουλος², Α. Καπογιάννης³, Μ. Marlais^{4,5}

¹ Παιδονεφρολογικό Τμήμα, Παιδιατρικό Κέντρο Αθηνών, Όμιλος Ιατρικού Αθηνών, Αθήνα

² BIOSTATS, Επιστημονικό και Τεχνολογικό Πάρκο Ηπείρου, Πανεπιστήμιο Ιωαννίνων, Ιωάννινα

³ Παιδονεφρολογικό Τμήμα, «ΙΑΣΩ», Αθήνα

⁴ Department of Paediatric Nephrology, Great Ormond Street Hospital, London, UK

⁵ UCL Great Ormond Street Institute of Child Health, University College London, London, UK

Σκοπός: Παρότι για δεκαετίες η πολυκυστική νόσος τύπου ενήλικα (ADPKD) θεωρούνταν νόσος με σχετικά ευνοϊκή πρόγνωση, οι πρόσφατες εξελίξεις στην προγεννητική παρακολούθηση και στις απεικονιστικές τεχνικές έχουν αναδείξει, ότι η ADPKD μέσα στους πρώτους 18 μήνες ζωής (VEO), ακόμα και προγεννητικά παρουσιάζοντας χαρακτηριστικά που μπορεί να προσομοιάζουν σπάνια και με εκείνα των νεογνών που πάσχουν από αυτοσωμική υπολειπόμενη πολυκυστική νόσο των νεφρών. Αξιοσημείωτο είναι ότι τα παιδιά με VEO-ADPKD ενδέχεται να εμφανίσουν ταχέως εξελισσόμενη νόσο, η οποία μπορεί να οδηγήσει σε νεφρική ανεπάρκεια τελικού σταδίου (ESRD) ακόμη και σε πρώιμη παιδική ηλικία, συνοδευόμενη από δυσμενή πρόγνωση.

Υλικό - Μέθοδοι: Στη συστηματική μελέτη εντοπίστηκαν συνολικά 19 μελέτες (Medline) που αναφέρονται στις κλινικές και απεικονιστικές εκδηλώσεις ασθενών με VEO-ADPKD. Από τις 19 μελέτες οι 8 περιλαμβάνουν συγκριτικά στοιχεία με non-VEO-ADPKD ασθενείς. Πραγματοποιήσαμε επομένως συστηματική ανασκόπηση και μετα-ανάλυση των δημοσιευμένων μελετών που συνέκριναν παιδιά με VEO-ADPKD έναντι παιδιών με non-VEO μορφή της νόσου, με στόχο την εκτίμηση της συχνότητας εμφάνισης υπέρτασης, χρόνιας νεφρικής ανεπάρκειας (CKD), ESRD καθώς και της παρουσίας διπλοαλληλικών μεταλλάξεων.

Αποτελέσματα: Στη μετα-ανάλυση της υπέρτασης, το συνολικό εκτιμώμενο OR ήταν 2.16 (95% CrI 1.31- 2.70) υποδεικνύοντας αυξημένες πιθανότητες εμφάνισης υπέρτασης στα παιδιά με VEO-ADPKD. Στη δεύτερη ανάλυση, που αξιολογήθηκε η παρουσία CKD, ο OR ήταν 1.98 (95% CrI 1.14 to 2.67), στοιχείο που καταδεικνύει σαφώς υψηλότερο κίνδυνο έκπτωσης της νεφρικής λειτουργίας σε πρώιμη ηλικία στη VEO-ADPKD ομάδα. Η μετα-ανάλυση για ESRD έδειξε επίσης αυξημένο κίνδυνο στα παιδιά με VEO-ADPKD, με OR 2.12 (95% CI: 1.20 to 2.70). Τέλος, η σύγκριση της συχνότητας διπλοαλληλικών μεταλλάξεων στο γονίδιο PKD1, οι οποίες συνδέονται με πιο επιθετικό γονιδιακό φαινότυπο ανέδειξε σημαντικά αυξημένη παρουσία τους στη VEO-ADPKD ομάδα (OR 1.70, 95% CrI 1.03–2.66).

Συμπεράσματα: Συμπερασματικά τα αποτελέσματα αυτά επιβεβαιώνουν ότι τα παιδιά με VEO-ADPKD εμφανίζουν σαφώς βαρύτερο φαινότυπο, με υψηλότερες πιθανότητες πρώιμων επιπλοκών. Η έγκαιρη αναγνώριση αυτής της υποομάδας με τη διενέργεια άμεσου γενετικού ελέγχου είναι επομένως κρίσιμη για την στοχευμένη παρακολούθηση και χορήγηση της κατάλληλης θεραπευτικής αγωγής όταν αυτό κρίνεται απαραίτητο.

ΠΑ39 | ΑΥΤΟΣΩΜΙΚΗ ΕΠΙΚΡΑΤΗ ΠΟΛΥΚΥΣΤΙΚΗ ΝΟΣΟΣ ΝΕΦΡΩΝ ΣΤΗΝ ΠΑΙΔΙΚΗ ΗΛΙΚΙΑ: ΚΛΙΝΙΚΗ ΕΙΚΟΝΑ ΚΑΙ ΠΟΡΕΙΑ ΣΕ ΣΕΙΡΑ ΑΣΘΕΝΩΝ

Κ.-Ε. Γιαννακάκη¹, Χ. Κοσμέρη¹, Ε. Λαφάρα¹, Ε. Σταμέλου², Ε. Ντουνούση², Α. Σιώμου¹

¹ Παιδιατρική Κλινική, Πανεπιστημιακό Γενικό Νοσοκομείο Ιωαννίνων, Ιωάννινα

² Νεφρολογική Κλινική, Πανεπιστημιακό Γενικό Νοσοκομείο Ιωαννίνων, Ιωάννινα

Σκοπός: Η αυτοσωμική επικρατής πολυκυστική νόσος νεφρών (ADPKD) θεωρείται παραδοσιακά νόσημα της ενήλικης ζωής, ωστόσο η διάγνωση στην παιδική ηλικία γίνεται ολοένα συχνότερη λόγω της ευρείας χρήσης του υπερηχογραφήματος και του οικογενειακού ελέγχου. Τα δεδομένα για την κλινική εικόνα και την πορεία της νόσου στην παιδική ηλικία παραμένουν περιορισμένα. Η περιγραφή των κλινικών, απεικονιστικών και γενετικών χαρακτηριστικών παιδιατρικών ασθενών με ADPKD που παρακολουθούνται σε τριτοβάθμιο κέντρο.

Υλικό – Μέθοδοι: Αναδρομική μελέτη σειράς 8 παιδιών (4 κορίτσια, 4 αγόρια) με διάγνωση ADPKD. Καταγράφηκαν δημογραφικά στοιχεία, ηλικία και τρόπος διάγνωσης, οικογενειακό ιστορικό, απεικονιστικά ευρήματα, νεφρική λειτουργία, αρτηριακή πίεση, εξωνεφρικές εκδηλώσεις και αποτελέσματα γενετικού ελέγχου.

Αποτελέσματα: Η ηλικία διάγνωσης κυμάνθηκε από τη βρεφική ηλικία έως την εφηβεία (διάμεση ηλικία 1,5 έτη, IQR 0,2-13 έτη). Σε 6/8 ασθενείς η διάγνωση τέθηκε λόγω οικογενειακού ιστορικού ADPKD και υπερηχογραφικού ελέγχου, ενώ σε δύο περιπτώσεις έγινε προγεννητικά ή τυχαία. Αμφοτερόπλευρη προσβολή παρατηρήθηκε στους περισσότερους ασθενείς (σε 7/8). Η νεφρική λειτουργία ήταν φυσιολογική σε όλα τα παιδιά, χωρίς να διαπιστωθεί υπέρταση σε κάποιο παιδί κατά την παρακολούθηση. Ηπατικές κύστεις δεν είχε κανένα παιδί. Γενετικός έλεγχος πραγματοποιήθηκε σε 3/8 ασθενείς και ανέδειξε ετερόζυγες παθόγones παραλλαγές του γονιδίου PKD1. Όλα τα παιδιά είχαν φυσιολογική ανάπτυξη και σε όλα τα παιδιά δόθηκαν οδηγίες παρακολούθησης και συντηρητικής αντιμετώπισης. Η μέση διάρκεια παρακολούθησης των ασθενών ήταν 4 έτη και το διάστημα αυτό κανένα παιδί δε χρειάστηκε ειδική θεραπευτική παρέμβαση.

Συμπεράσματα: Η ADPKD στην παιδική ηλικία εμφανίζει συχνά ήπια κλινική εικόνα, με φυσιολογική νεφρική λειτουργία και ανάπτυξη κατά την παρακολούθηση. Ο οικογενειακός έλεγχος και η έγκαιρη διάγνωση επιτρέπουν συστηματική παρακολούθηση και πρώιμη αναγνώριση πιθανών επιπλοκών.



ΠΑ40 | ΠΡΩΤΕΪΝΟΥΡΙΑ ΝΕΦΡΩΣΙΚΟΥ ΕΠΙΠΕΔΟΥ ΧΩΡΙΣ ΥΠΕΡΑΣΒΕΣΤΙΟΥΡΙΑ ΚΑΙ ΧΡΟΝΙΑ ΝΕΦΡΙΚΗ ΝΟΣΟΣ ΣΕ ΕΦΗΒΟ ΑΣΘΕΝΗ ΜΕ ΝΟΣΟ DENT

Α. Χαϊνογλου¹, Κ. Ευριπίδου¹, Α. Γκαντάρας¹, Μ. Κανάτα¹, Α. Βέρβερη², Γ. Λιάπης³, Π. Κρίκη⁴, Σ. Παναγιώτσος⁴, Σ. Σταμπουλή¹

¹ Α' Παιδιατρική Κλινική, Γενικό Νοσοκομείο Θεσσαλονίκης «Ιπποκράτειο», Αριστοτέλειο Πανεπιστήμιο Θεσσαλονίκης, Θεσσαλονίκη

² Τμήμα Γενετικής Σπάνιων Νοσημάτων, Γενικό Νοσοκομείο Θεσσαλονίκης «Παπαγεωργίου», Θεσσαλονίκη

³ Εργαστήριο Παθολογικής Ανατομικής, Εθνικό και Καποδιστριακό Πανεπιστήμιο Αθηνών, Αθήνα

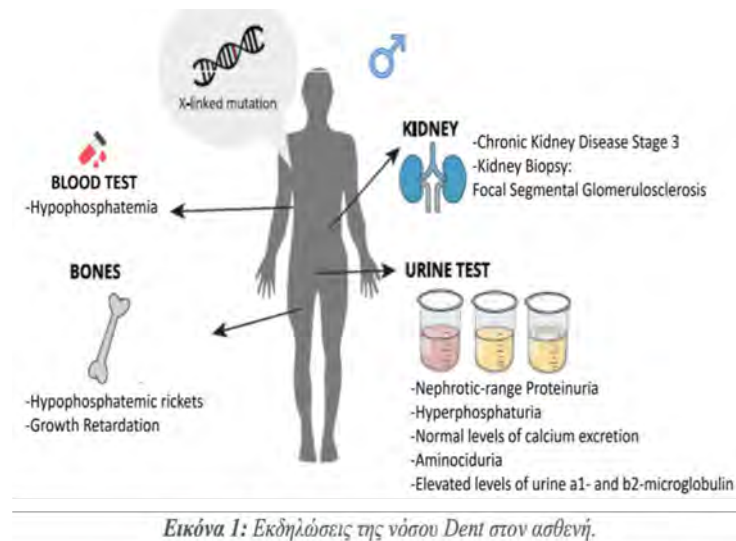
⁴ Νεφρολογική Κλινική, Γενικό Νοσοκομείο Αλεξανδρούπολης, Δημοκρίτειο Πανεπιστήμιο Θράκης, Αλεξανδρούπολη

Σκοπός: Η παρουσία σωληναριακής πρωτεϊνουρίας σε ασθενείς με χρόνια νεφρική νόσο (ΧΝΝ) μπορεί να εγείρει την υποψία σπάνιων αιτιών, συμπεριλαμβανομένης της νόσου Dent, που χαρακτηρίζεται από την τριάδα πρωτεϊνουρίας χαμηλού μοριακού βάρους, υπερασβεστιουρίας και νεφρασβέστωσης ή/και νεφρολιθίασης, ενώ συνυπάρχουν εκδηλώσεις συνδρόμου Fanconi.

Υλικό-Μέθοδοι: Παρουσιάζεται η περίπτωση ενός εφήβου 15 ετών, ο οποίος διαγνώστηκε με πρωτεϊνουρία νεφρωσικού επιπέδου και ΧΝΝ σταδίου 3, σε προσυμπτωματικό εργαστηριακό έλεγχο.

Αποτελέσματα: Κατή τη διάγνωση ο ασθενής παρουσίαζε εκτιμώμενο ρυθμό σπειραματικής διήθησης (eGFR) 44 ml/min/1.73m². Το ανάστημά του ήταν χαμηλό (ύψος στην 15^η εκατοστιαία θέση) και παρουσίαζε σημεία ραχίτιδας με πάχυνση των καρπών και διόγκωση των πλευροχονδρικών συγχονδρώσεων (ραχίτικό κομπολόι). Η ακτινογραφία των πηχεοκαρπικών αρθρώσεων ανέδειξε οστεοπενία. Από τον βιοχημικό έλεγχο του ορού παρατηρήθηκε υποφωσφαταιμία, ενώ στη συλλογή ούρων 24ώρου πέραν της πρωτεϊνουρίας νεφρωσικού επιπέδου (3.5 g/m²/ημέρα), διαπιστώθηκε υπερφωσφατουρία με μειωμένη σωληναριακή επαναρρόφηση φωσφόρου, και απέκκριση ασβεστίου εντός φυσιολογικών ορίων, ευρήματα συμβατά με υποφωσφαταιμική ραχίτιδα. Επιπλέον διαπιστώθηκε αμινοξυουρία και αυξημένα επίπεδα α1 και β2-μικροσφαιρίνης, επιβεβαιώνοντας τη νεφρική βλάβη στο επίπεδο του εγγύς σωληναρίου. Η βιοψία νεφρού ανέδειξε εστιακή τμηματική σπειραματοσκλήρυνση. Ο επακόλουθος γενετικός έλεγχος ανίχνευσε παθογόνο παραλλαγή στο γονίδιο OCRL του Χ χρωμοσώματος σε ημιζυγωτία, εύρημα συμβατό με νόσο Dent τύπου 2. (Εικόνα 1)

Συμπεράσματα: Η νόσος Dent θα πρέπει να λαμβάνεται υπόψη σε ασθενείς με εμμένουσα πρωτεϊνουρία χωρίς υπολευκωματιναίμια ή/και ΧΝΝ αγνώστου αιτιολογίας, ιδίως άρρενες. Πρωτεϊνουρία νεφρωσικού επιπέδου και σπειραματοσκλήρυνση μπορεί να παρατηρηθούν σε ορισμένες περιπτώσεις νόσου Dent. Ο γενετικός έλεγχος παραμένει ο ακρογωνιαίος λίθος της διάγνωσης.



ΠΑ41 | ΕΚΒΑΣΗ ΑΣΘΕΝΩΝ ΜΕ ΝΕΦΡΑΓΓΕΙΑΚΗ ΥΠΕΡΤΑΣΗ: ΕΜΠΕΙΡΙΑ ΕΝΟΣ ΠΑΙΔΙΑΤΡΙΚΟΥ ΚΕΝΤΡΟΥ

Α. Χαϊνογλου¹, Κ. Ευριπίδου¹, Μ. Κανάτα¹, Μ. Φουρικού², Ι. Γούλας¹, Ε. Βαργιάμη¹, Δ. Ζαφειρίου¹, Κ. Παπάζογλου³, Σ. Σταμπουλή¹

¹ Α' Παιδιατρική Κλινική, Γενικό Νοσοκομείο Θεσσαλονίκης «Ιπποκράτειο», Αριστοτέλειο Πανεπιστήμιο Θεσσαλονίκης, Θεσσαλονίκη

² Γ' Παιδιατρική Κλινική, Γενικό Νοσοκομείο Θεσσαλονίκης «Ιπποκράτειο», Αριστοτέλειο Πανεπιστήμιο Θεσσαλονίκης, Θεσσαλονίκη

³ Ε' Χειρουργική Κλινική, Γενικό Νοσοκομείο Θεσσαλονίκης «Ιπποκράτειο», Αριστοτέλειο Πανεπιστήμιο Θεσσαλονίκης, Θεσσαλονίκη

Σκοπός: Η νεφραγγειακή υπέρταση αποτελεί συχνή αιτία σοβαρής αρτηριακής υπέρτασης (ΑΥ) στην παιδική ηλικία, και οφείλεται σε στένωση της κοιλιακής/κατώτερης θωρακικής αορτής (mid-aortic syndrome-MAS) ή των νεφρικών αρτηριών (renal artery stenosis-RAS). Σκοπός της παρούσας μελέτης ήταν η διερεύνηση των χαρακτηριστικών και της έκβασης παιδιατρικών ασθενών με νεφραγγειακή υπέρταση.

Υλικό-Μέθοδοι: Πραγματοποιήθηκε αναδρομική μελέτη κοόρτης παιδιατρικών ασθενών με διάγνωση νεφραγγειακής υπέρτασης, που παρακολουθούνται σε παιδονεφρολογικό κέντρο-ιατρείο υπέρτασης τριτοβάθμιου νοσοκομείου.

Αποτελέσματα: Στη μελέτη συμπεριλήφθηκαν συνολικά 12 ασθενείς (50% αγόρια), ηλικίας διάγνωσης 7,1±1,6 ετών και διάμεσης διάρκειας παρακολούθησης 8 ετών. Η πλειοψηφία των ασθενών (8/12, 66,7%) παρουσίαζε στένωση νεφρικής αρτηρίας. Στους υπόλοιπους ασθενείς (4/12, 33,3%), τέθηκε η διάγνωση του συνδρόμου μέσης αορτής, ενώ συνυπήρχε στένωση νεφρικής αρτηρίας. Η νόσος ήταν ιδιοπαθής στο 41,7% των περιπτώσεων, ενώ τα δευτεροπαθή αίτια περιλάμβαναν τη νευροϊνωμάτωση τύπου I (NF1) (41,7%), και υποκείμενα φλεγμονώδη νοσήματα (16,6%). Όλοι οι ασθενείς παρουσίαζαν σοβαρή υπέρταση, που απαιτούσε τη χορήγηση περισσότερων του ενός αντιυπερτασικών φαρμάκων σε ορισμένες περιπτώσεις.

Η διάγνωση, βασίστηκε αρχικά σε ευρήματα από το υπερηχογράφημα-doppler νεφρικών αγγείων, και επιβεβαιώθηκε με αξονική τομογραφία (CT), μαγνητική αγγειογραφία (MRA) ή κλασική ψηφιακή αφαιρετική αγγειογραφία (DSA) με ενδοαγγειακή παρέμβαση σε ορισμένες περιπτώσεις. Στην εκτίμηση της νεφρικής λειτουργίας με σπινθηρογράφημα-DMSA νεφρών, διαπιστώθηκε μειωμένη λειτουργία του πάσχοντος νεφρού στους μισούς ασθενείς.

Χειρουργική παρέμβαση απαιτήθηκε σε 4 περιπτώσεις, με μη ελεγχόμενη υπέρταση και ενδείξεις μειωμένης νεφρικής αιμάτωσης. Αγγειοπλαστική με μπαλόνι διενεργήθηκε σε 3 περιπτώσεις, ενώ αυτομεταμόσχευση νεφρού σε μία. Μία ασθενής με σύνδρομο μέσης αορτής υποβλήθηκε σε αγγειοπλαστική 3 φορές σε χρονικό διάστημα 10 ετών από την ηλικία των 4 ετών, λόγω επαναστένωσης, επιδείνωσης της νεφρικής λειτουργίας και μη ελεγχόμενης ΑΥ. Κατά την τελευταία επίσκεψη, η ασθενής εμφάνιζε χρόνια νεφρική νόσο (XNN) σταδίου 2. Οι υπόλοιποι, διατήρησαν φυσιολογική νεφρική λειτουργία μετά τη χειρουργική διόρθωση. Κανένας ασθενής δεν παρουσίασε επιπλοκές μετά το χειρουργείο. Στο 50% των περιπτώσεων παρατηρήθηκε βελτίωση του ελέγχου της αρτηριακής πίεσης (ΑΠ), με περιορισμό του αριθμού των αντιυπερτασικών φαρμάκων.

Συμπεράσματα: Η νεφραγγειακή υπέρταση χαρακτηρίζεται από δυσκολία στη διαχείριση της ΑΥ στα παιδιά. Χειρουργικές παρεμβάσεις μπορούν να πραγματοποιηθούν με ασφάλεια σε επιλεγμένους παιδιατρικούς ασθενείς, ωστόσο δεν οδηγούν πάντοτε σε επαρκή έλεγχο ΑΠ.



ΠΑ42 | Η ΕΠΙΠΤΩΣΗ ΤΗΣ ΕΚΔΗΛΩΣΗΣ ΑΡΤΗΡΙΑΚΗΣ ΥΠΕΡΤΑΣΗΣ ΠΡΟ ΚΑΙ ΜΕΤΑ ΤΗ ΜΕΤΑΜΟΣΧΕΥΣΗ ΝΕΦΡΟΥ

Ε. Γκολέ¹, Γ. Μαλακασίωτη¹, Α. Ζαμπέτογλου¹, Α. Μητσιώνη¹, Σ. Μαρινάκη², Ι. Μπολέτης², Β. Ασκητή¹

¹ Νεφρολογικό Τμήμα, Γενικό Νοσοκομείο Παιδών Αθηνών «Π. & Α. Κυριακού», Αθήνα

² Τμήμα Νεφρολογίας και Μεταμόσχευσης Νεφρού, Λαϊκό Νοσοκομείο Αθηνών & Ιατρική Σχολή Πανεπιστημίου Αθηνών, Αθήνα

Σκοπός: Σκοπός αυτής της εργασίας είναι να εκτιμηθεί η επίπτωση της υπέρτασης πριν και μετά τη μεταμόσχευση νεφρού σε παιδιατρικούς ασθενείς με τελικού σταδίου χρόνια νεφρική νόσο.

Υλικό-Μέθοδοι: Συμπεριλήφθησαν 33 ασθενείς (72.7% αγόρια/27.3 κορίτσια) με λειτουργικό μόσχευμα και μέσο χρόνο παρακολούθησης 50 (12-152) μήνες. Προ της μεταμόσχευσης, 20 ασθενείς υποβάλλονταν σε αιμοκάθαρση και 10 σε περιτοναϊκή κάθαρση. Ως υπέρταση ορίστηκε η ανάγκη για χορήγηση αντιυπερτασικής αγωγής.

Αποτελέσματα: Η πρωτοπαθής νόσος ήταν: συγγενείς ανωμαλίες του ουροποιητικού (42.4%), γενετικό νεφρωσικό σύνδρομο (30.3%), νεφρονόφθιση (12.2%), άλλες διαγνώσεις (15.1%). Ο μέσος χρόνος στην κάθαρση ήταν 57 μήνες (8-130 μήνες). 30% είχε υπολειπόμενη διούρηση και 30% αμφοτερόπλευρη νεφρεκτομή. 63.6% των ασθενών έλαβε μόσχευμα από ζώντα δότη και 36.4% από πτωματικό δότη. Μετά τη μεταμόσχευση νεφρού, 90.6% των ασθενών λάμβανε αγωγή με στεροειδή στους 12 μήνες και το 69.7% στο τέλος της περιόδου παρακολούθησης. Πριν τη μεταμόσχευση 48% των ασθενών ήταν υπέρτασικοί, 58% λάμβανε διπλή αντιυπερτασική αγωγή, 17% μονή, 25% τριπλή. Η επίπτωση της υπέρτασης πριν τη μεταμόσχευση ήταν 48% και αυξήθηκε σε 56.7% στους 12 μήνες και σε 58.1% στην τελευταία επίσκεψη. 38% των ασθενών με φυσιολογική αρτηριακή πίεση προ της μεταμόσχευσης έγιναν υπέρτασικοί 12 μήνες μετά τη μεταμόσχευση και το ποσοστό αυξήθηκε σε 54% στο τέλος της παρακολούθησης. 59% λάμβανε διπλή αντιυπερτασική αγωγή, 35.2% μονή ενώ το 5.8% τριπλή. Υπερτροφία της αριστερής κοιλίας παρουσίαζε 20.7% των ασθενών στους 12 μήνες και το ποσοστό μειώθηκε σε 13.8% στο τέλος της περιόδου παρακολούθησης. Πριν τη μεταμόσχευση, μετά από πολυπαραγοντική ανάλυση ανευρέθη συσχέτιση της υπέρτασης με το συνολικό χρονικό διάστημα κάθαρσης (p 0.034). Μετά τη μεταμόσχευση, δεν ανευρέθη συσχέτιση μεταξύ της εμφάνισης υπέρτασης με το φύλο, την ηλικία, τη δόση στεροειδών, πρωτοπαθή νεφρική νόσο, ύπαρξη φυσικών νεφρών, ρυθμού σπειραματικής διήθησης ή την ύπαρξη επεισοδίων απόρριψης.

Συμπεράσματα: Σε ασθενείς με τελικού σταδίου χρόνια νεφρική νόσο, η επίπτωση της υπέρτασης είναι υψηλότερη μετά τη μεταμόσχευση νεφρού συγκριτικά με την περίοδο κάθαρσης. Πριν τη μεταμόσχευση η υπέρταση σχετίζεται κυρίως με τον συνολικό χρόνο κάθαρσης πιθανότατα λόγω της μειωμένης συμμόρφωσης με τους περιορισμούς υγρών αλλά και των καρδιαγγειακών επιπλοκών της χρόνιας κάθαρσης. Μετά τη μεταμόσχευση η αιτιολογία φαίνεται να είναι πολυπαραγοντική.

ΠΑ43 | Η ΠΡΟΚΛΗΣΗ ΤΗΣ ΑΚΡΙΒΟΥΣ ΜΕΤΡΗΣΗΣ ΑΡΤΗΡΙΑΚΗΣ ΠΙΕΣΗΣ ΕΚΤΟΣ ΙΑΤΡΕΙΟΥ ΣΕ ΠΑΙΔΙΑ ΚΑΙ ΕΦΗΒΟΥΣ ΚΑΙ Η ΑΞΙΟΠΙΣΤΙΑ ΤΩΝ ΠΙΣΤΟΠΟΙΗΜΕΝΩΝ ΣΥΣΚΕΥΩΝ: ΣΥΣΤΗΜΑΤΙΚΗ ΑΝΑΣΚΟΠΗΣΗ ΚΑΙ ΜΕΤΑ-ΑΝΑΛΥΣΗ

Κ. Ευριπίδου¹, Α. Χαϊνογλου¹, Χ. Αντζα², C. Simao³, Ι. Γούλας¹, J. Calpe⁴, Β. Κώτσης², G.Hamdani⁵, Σ. Σταμπουλή¹, HyperChildNET WG 1

¹ Α' Παιδιατρική Κλινική, Γενικό Νοσοκομείο Θεσσαλονίκης «Ιπποκράτειο», Αριστοτέλειο Πανεπιστήμιο Θεσσαλονίκης, Θεσσαλονίκη

² Γ' Παθολογική Κλινική, Γενικό Νοσοκομείο Θεσσαλονίκης «Παπαγεωργίου», Αριστοτέλειο Πανεπιστήμιο Θεσσαλονίκης, Θεσσαλονίκη

³ Department of Pediatrics, Faculty of Medicine, Hospital Universitario de Santa Maria, FMUL, Lisbon, Portugal,

⁴ Analog Devices, SLU, Paterna, Valencia, Spain,

⁵ Nephrology and Hypertension Institute, Schneider Children's Medical Center, Petah Tikva, Israel

Σκοπός: Η μέτρηση της αρτηριακής πίεσης (ΑΠ) σε παιδιατρικούς και εφηβικούς πληθυσμούς απαιτεί τη χρήση συσκευών με πιστοποιημένη ακρίβεια, όπως ορίζεται από τις διεθνείς κατευθυντήριες οδηγίες. Στην παρούσα εργασία καταγράφηκαν και αξιολογήθηκαν ως προς την αξιοπιστία τους, οι διαθέσιμες κλινικά πιστοποιημένες συσκευές μέτρησης ΑΠ για χρήση εκτός ιατρείου σε παιδιατρικούς ασθενείς [1].

Υλικό - Μέθοδοι: Η συστηματική βιβλιογραφική αναζήτηση πραγματοποιήθηκε μέσω των PubMed, Scopus και CENTRAL (Cochrane Central Register of Controlled Trials). Επιλέχθηκαν επιτυχείς μελέτες πιστοποίησης που αφορούσαν συσκευές μέτρησης ΑΠ εκτός ιατρείου (home blood pressure measurement – HBPM, ambulatory blood pressure measurement – ABPM) σε παιδιά και εφήβους. Αποκλείστηκαν δημοσιεύσεις που σχετίζονταν με συσκευές μέτρησης ΑΠ για χρήση στο ιατρείο ή συσκευές με αποτυχία στη μελέτη πιστοποίησης. Η αξιοπιστία των συσκευών και η ποιότητα των μελετών βασίστηκε στις κατευθυντήριες οδηγίες AAMI/ESH/ISO 81060-2:2018 [2].

Αποτελέσματα: Στην παρούσα μετα-ανάλυση αξιολογήθηκαν συνολικά 17 μελέτες/συσκευές (8 για HBPM και 9 για ABPM). Βάσει του κριτηρίου 1 του πρωτοκόλλου AAMI/ESH/ISO 2018 [2], οι συσκευές ABPM παρουσίασαν υψηλότερη ακρίβεια στη μέτρηση της συστολικής ΑΠ έναντι των HBPM, με μικρότερη απόλυτη μέση διαφορά (MD=1,35 mmHg, 95% CI: 0,21–2,50, p=0,023). Ωστόσο, η στατιστική σημαντικότητα δεν παρέμεινε κατά την ανάλυση των πραγματικών τιμών διαφοράς ΑΠ. Στις αναλύσεις υποομάδων αναδείχθηκε μεγάλη ετερογένεια μεταξύ των μελετών ($I^2 > 90\%$), ενώ όσον αφορά τη μεθοδολογική ποιότητά τους, παρατηρήθηκαν ελλιπή στοιχεία στην ξεχωριστή καταγραφή των παραμέτρων που αφορούσαν τον παιδιατρικό πληθυσμό.

Συμπεράσματα: Η τρέχουσα βιβλιογραφία αναδεικνύει την υπεροχή των συσκευών ABPM έναντι των HBPM, ωστόσο ο αριθμός των επικυρωμένων συσκευών για τον παιδιατρικό πληθυσμό παραμένει μικρός. Οι μεθοδολογικές ελλείψεις των υπαρχουσών μελετών δημιουργούν ερωτήματα για την αξιοπιστία ορισμένων πιστοποιημένων συσκευών. Κρίνεται αναγκαία λοιπόν η διεξαγωγή περαιτέρω μελετών για συσκευές μέτρησης ΑΠ με δυνατότητα χρήσης σε παιδιατρικό πληθυσμό και η τήρηση των διεθνών πρωτοκόλλων πιστοποίησης για διασφάλιση της εγκυρότητας των μετρήσεων.

[1]: Evripidou K, Chainoglou A, Antza C, et al. Accuracy of validated blood pressure measuring devices for out-of-office measurement in children and adolescents: a systematic review and meta-analysis. *Pediatric Nephrology* 2025. doi: 10.1007/s00467-025-06974-0

[2]: Stergiou GS, Alpert B, Mieke S, et al. A universal standard for the validation of blood pressure measuring devices: Association for the Advancement of Medical Instrumentation/European Society of Hypertension/International Organization for Standardization (AAMI/ESH/ISO) Collaboration Statement. *J Hypertens*. 2018;36(3):472-478. doi:10.1097/HJH.0000000000001634



ΠΑ44 | ΕΚΤΙΜΗΣΗ ΤΟΥ ΜΗΚΟΣ ΤΟΥ ΝΕΦΡΟΥ ΣΕ ΠΑΙΔΙΑ ΜΕ ΣΥΓΓΕΝΗ ΜΟΝΗΡΗ ΛΕΙΤΟΥΡΓΙΚΟ ΝΕΦΡΟ ΚΑΙ ΤΗΣ ΣΥΣΧΕΤΙΣΗΣ ΤΟΥ ΜΕ ΤΗΝ ΝΕΦΡΙΚΗ ΛΕΙΤΟΥΡΓΙΑ ΚΑΙ ΤΗΝ ΕΜΦΑΝΙΣΗ ΑΡΤΗΡΙΑΚΗΣ ΥΠΕΡΤΑΣΗΣ

Ι. Φαλιάγκα¹, Ι. Ντότης², Μ. Καυγά², Α. Κοντού¹, Ν. Πρίντζα¹

¹ Α' Παιδιατρική Κλινική, Αριστοτέλειο Πανεπιστήμιο Θεσσαλονίκης, Γενικό Νοσοκομείο «Ιπποκράτειο», Θεσσαλονίκη

² Γ' Παιδιατρική Κλινική, Αριστοτέλειο Πανεπιστήμιο Θεσσαλονίκης, Γενικό Νοσοκομείο «Ιπποκράτειο», Θεσσαλονίκη

Σκοπός: Να εκτιμηθούν το μήκος του νεφρού σε παιδιά με Συγγενή Μονήρη Λειτουργικό Νεφρό (ΣΜΛΝ) ως προς την ηλικία, το φύλο και το ποσοστό αντισταθμιστικής υπερτροφίας καθώς και η διαχρονική μεταβολή του μήκους. Επίσης, να διερευνηθούν πιθανές συσχετίσεις του μήκους/υπερτροφίας με την αρτηριακή πίεση και τον εκτιμώμενο ρυθμό σπειραματικής διήθησης (eGFR βάσει κρεατινίνης).

Υλικό - Μέθοδοι: Σε παιδιά με ΣΜΛΝ αναδρομικά εκτιμήθηκε ο βαθμός της αντισταθμιστικής υπερτροφίας του νεφρού με βάση το μήκος (mm) και την αντίστοιχη εκατοστιαία θέση (ΕΘ). Η αντισταθμιστική υπερτροφία ορίστηκε ως ΕΘ >95. Υπολογίστηκαν περιγραφικά στοιχεία του μήκους (μέση±SD, διάμεσος/IQR) συνολικά, ανά φύλο και ανά ηλικιακές ομάδες: <2, 2–5, 5–11, 11–18 ετών. Στην υποομάδα πολλαπλών επισκέψεων, αξιολογήθηκε η μεταβολή του μεγέθους του νεφρού από την πρώτη στην τελευταία μέτρηση βάσει της ΕΘ. Εκτιμήθηκε η παρουσία υπέρτασης (ΑΠ >95η ΕΘ) και η πιθανή συσχέτισή της με την αντισταθμιστική υπερτροφία. Επιπλέον, εξετάστηκε η σχέση του μήκους του νεφρού με το eGFR. Η στατιστική ανάλυση έγινε μέσω Visual Studio Code.

Αποτελέσματα: Συμπεριελήφθησαν 42 παιδιά, εκ των οποίων 18 ασθενείς είχαν ≥2 μετρήσεις. Το μήκος ήταν 98,0±18,9 mm (διάμεσος 98,0/IQR 87,5–106,0/εύρος 65,5–144,0). Οι άρρενες (n=29) είχαν μεγαλύτερο μήκος συγκριτικά με τα θήλεα (n=13) (μέση 101,3±20,4 έναντι 90,4±12,6 mm) χωρίς σημαντική διαφορά (p=0,11). Ανά ηλικιακές ομάδες, η μέση τιμή μήκους αυξανόταν προοδευτικά (<2: 79,4±12,8 mm, 2–5: 88,2±10,2 mm, 5–11: 105,6±7,7 mm, 11–18: 132,3±13,4 mm). Αντισταθμιστική υπερτροφία (>95η ΕΘ) παρατηρήθηκε σε 33/42 παιδιά (78,6%).

Τα 18/42 παιδιά είχαν ≥2 μετρήσεις, με μέσο διάστημα παρακολούθησης 1.8 έτη. Σ αυτό το διάστημα, σημειώθηκε μια μέση μεταβολή μήκους κατά 11,5mm ± 7mm με στατιστικά σημαντική διαφορά μεταξύ της πρώτης και της τελευταίας μέτρησης τόσο στο μήκος του νεφρού (p=0,0004) όσο και στην ΕΘ (p=0,0231). Στο 12,5% καταγράφηκε αρτηριακή υπέρταση (ΑΥ) με τιμές ΣΑΠ>95^η ΕΘ. Δεν παρατηρήθηκε συσχέτιση της ΑΥ με το μέγεθος της αντισταθμιστικής υπερτροφίας (p=0,12).

Αναφορικά με το μέγεθος του νεφρού και την νεφρική λειτουργία παρατηρήθηκε μια ασθενής αρνητική τάση (μεγαλύτεροι νεφροί → ελαφρώς χαμηλότερο eGFR), χωρίς ωστόσο στατιστικά σημαντική συσχέτιση τους (p=0,0638).

Συμπεράσματα: Σε παιδιά με ΣΜΛΝ, το μήκος του νεφρού αυξανόταν σημαντικά με την ηλικία και η αντισταθμιστική υπερτροφία ήταν συχνό εύρημα αλλά δεν παρατηρήθηκε σε όλα τα παιδιά. Σε διάστημα 2 ετών, καταγράφηκε σημαντική αύξηση τόσο του μήκους όσο και της εκατοστιαίας θέσης του νεφρού, συμβατή με αναπτυξιακή/αντισταθμιστική εξέλιξη. ΑΥ εμφάνιζε σημαντικό ποσοστό παιδιών, χωρίς συσχέτιση με την ΕΘ του νεφρού και αντιστοίχως, παρά την οριακή αρνητική τάση, δεν διαφαίνεται συσχέτιση της υπερτροφίας με επιδείνωση της νεφρικής λειτουργίας.

ΠΑ45 | ΠΑΙΔΙΑ ΜΕ ΥΠΕΡΤΑΣΗ, ΠΡΩΤΟΠΑΘΗ ΥΠΕΡΑΛΔΟΣΤΕΡΟΝΙΣΜΟ ΚΑΙ ΛΗΨΗ ΑΝΑΛΟΓΩΝ GnRH: ΜΙΑ ΑΠΡΟΣΜΕΝΗ ΣΥΝΔΕΣΗ;

Δ. Φιλιππάκης¹, Β. Καραβά¹, Α. Χριστοφορίδης², Ε. Χαρμανδάρη³, Α. Κοντού⁴, Ι. Βασιλάκης³, Ι. Ντότης⁵, Κ. Στρατάκης⁶, Χ. Κανακά-Gantenbein³, Ν. Στεργίου¹, Ν. Πρίντζα⁴

¹ Μονάδα Παιδιατρικής Νεφρολογίας, Α' Πανεπιστημιακή Παιδιατρική Κλινική Εθνικό και Καποδιστριακό Πανεπιστήμιο Αθηνών, Γενικό Νοσοκομείο Παιδών «Η Αγία Σοφία», Αθήνα

² Μονάδα Παιδιατρικής Ενδοκρινολογίας, Α' Πανεπιστημιακή Παιδιατρική Κλινική Αριστοτέλειο Πανεπιστήμιο Θεσσαλονίκης, Γενικό Νοσοκομείο Θεσσαλονίκης «Ιπποκράτειο», Θεσσαλονίκη

³ Μονάδα Ενδοκρινολογίας, Μεταβολισμού και Διαβήτη, Α' Πανεπιστημιακή Παιδιατρική Κλινική ΕΚΠΑ, Γενικό Νοσοκομείο Παιδών «Η Αγία Σοφία», Αθήνα

⁴ Νεφρολογική Μονάδα Παιδών, Α' Πανεπιστημιακή Παιδιατρική Κλινική, Αριστοτέλειο Πανεπιστήμιο Θεσσαλονίκης, Γενικό Νοσοκομείο Θεσσαλονίκης «Ιπποκράτειο», Θεσσαλονίκη

⁵ Γ' Πανεπιστημιακή Παιδιατρική Κλινική Αριστοτέλειο Πανεπιστήμιο Θεσσαλονίκης, Γενικό Νοσοκομείο Θεσσαλονίκης «Ιπποκράτειο», Θεσσαλονίκη

⁶ EDIMO & Human Genetics and Precision Medicine, Institute for Molecular Biology & Biotechnology (IMBB), Foundation for Research & Technology Hellas (FORTH), Ηράκλειο

Σκοπός: Σκοπός της μελέτης είναι η παρουσίαση δύο παιδιατρικών περιστατικών από διαφορετικά κέντρα, τα οποία αφορούν ασθενείς με πρωτοπαθή υπεραλδοστερονισμό υπό χρόνια φαρμακευτική αγωγή με ανάλογα GnRH.

Υλικό-Μέθοδοι: Πραγματοποιήθηκε δικεντρική, αναδρομική, περιγραφική μελέτη δύο παιδιατρικών ασθενών με αρτηριακή υπέρταση αποδιδόμενη σε πρωτοπαθή υπεραλδοστερονισμό, οι οποίοι βρίσκονταν υπό μακροχρόνια αγωγή με ανάλογα GnRH. Καταγράφηκαν τα κλινικά, εργαστηριακά, γονιδιακά και απεικονιστικά δεδομένα κατά τη διάγνωση, καθώς και κατά την παρακολούθηση μετά την έναρξη της φαρμακευτικής αγωγής.

Αποτελέσματα: Η πρώτη ασθενής είναι κορίτσι 9 ετών με διάγνωση πρώιμης θηλαρχής από την ηλικία των 2,5 ετών, αποδιδόμενη σε υποθαλαμικό αμάρτωμα, με καλή ανταπόκριση στη χορήγηση τριπτορελίνης. Ο δεύτερος ασθενής είναι αγόρι 13 ετών, υπό αγωγή με τριπτορελίνη τα τελευταία δύο έτη και με αυξητική ορμόνη τα τελευταία πέντε έτη, λόγω ιδιοπαθούς χαμηλού αναστήματος. Και οι δύο ασθενείς παρακολουθούνται σε παιδονεφρολογικά κέντρα λόγω αρτηριακής υπέρτασης, με εργαστηριακή και κλινική εικόνα συμβατή με πρωτοπαθή υπεραλδοστερονισμό. Κατά τη διάγνωση διαπιστώθηκε αυξημένος λόγος αλδοστερόνης/ρενίνης και χαμηλή δραστικότητα ρενίνης πλάσματος. Ο εκτεταμένος απεικονιστικός, εργαστηριακός και γονιδιακός έλεγχος δεν ανέδειξε σαφή αιτιολογία του υπεραλδοστερονισμού. Οι γονιδιακές μορφές οικογενούς υπεραλδοστερονισμού αποκλείστηκαν μέσω Whole Exome Sequencing, ενώ δεν τεκμηριώθηκαν ανατομικές ή αγγειακές ανωμαλίες ούτε νεοπλασματικές εξεργασίες των επινεφριδίων, του ουροποιητικού συστήματος ή του οπισθοπεριτοναϊκού χώρου. Κανένας από τους δύο ασθενείς δεν ανταποκρίθηκε στην αντιυπερτασική αγωγή πρώτης γραμμής και απαιτήθηκε θεραπεία με ανταγωνιστές των υποδοχέων αλδοστερόνης. Στον έναν από τους δύο ασθενείς παρατηρήθηκε υποχώρηση των συμπτωμάτων και ομαλοποίηση των εργαστηριακών παραμέτρων μετά τη διακοπή της αγωγής με τριπτορελίνη και αυξητική ορμόνη.

Συμπεράσματα: Εγείρεται το ερώτημα κατά πόσο η χρόνια χορήγηση αναλόγων GnRH ενδέχεται να σχετίζεται με διαταραχές της αλδοστερόνης και την εμφάνιση υπέρτασης στους παιδιατρικούς ασθενείς. Αν και τα ανάλογα GnRH έχουν σπάνια συσχετιστεί με παροδική υπέρταση στην παιδική ηλικία, ο παθοφυσιολογικός μηχανισμός δεν έχει πλήρως αποσαφηνιστεί. Μέχρι σήμερα, η υπέρταση αποδίδεται κυρίως σε μεταβολές των φυλετικών ορμονών και όχι σε διαταραχές της αλδοστερόνης, όπως στις παρούσες περιπτώσεις. Απαιτείται περαιτέρω διερεύνηση για την πιθανή συσχέτιση των ευρέως χρησιμοποιούμενων και θεωρούμενων ασφαλών αυτών φαρμάκων με το σπάνιο φαινόμενο που περιγράφεται.

**ΠΑ46 | ΜΕΛΕΤΗ ΤΩΝ ΚΙΤΡΙΚΩΝ ΟΥΡΩΝ ΣΕ ΠΑΙΔΙΑ ΜΕ ΧΡΟΝΙΑ ΝΕΦΡΙΚΗ ΝΟΣΟ****Θ. Καμηλάρη¹, Ε. Αθανασοπούλου², Α. Δουλγεράκη², Κ. Βλαχοδημητροπούλου³, Χ. Κανακά-Gantenbein³, Ν. Στεργίου¹, Β. Καραβά¹**¹ Μονάδα Παιδιατρικής Νεφρολογίας, Α' Πανεπιστημιακή Παιδιατρική Κλινική Εθνικό και Καποδιστριακό Πανεπιστήμιο Αθηνών, Γενικό Νοσοκομείο Παιδών «Η Αγία Σοφία», Αθήνα² Τομέας νοσημάτων μεταβολισμού οστών και μεταβολισμού μετάλλων, Ινστιτούτο Υγείας του Παιδιού, Αθήνα³ Α' Πανεπιστημιακή Παιδιατρική Κλινική ΕΚΠΑ, Γενικό Νοσοκομείο Παιδών «Η Αγία Σοφία», Αθήνα

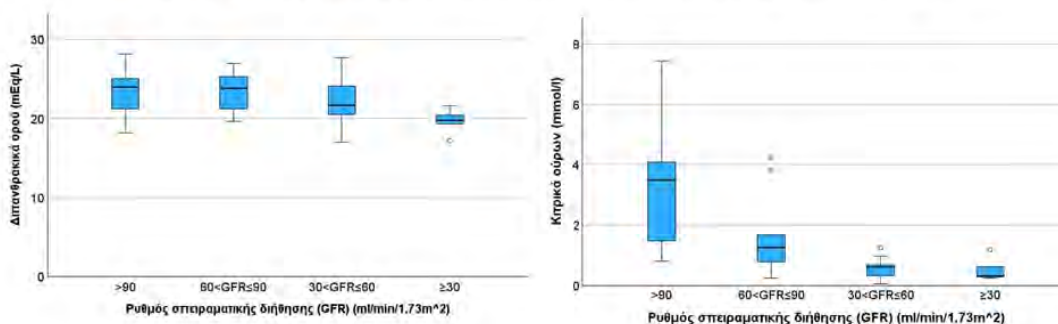
Εισαγωγή: Η μεταβολική οξέωση αποτελεί γνωστό παράγοντα επιδείνωσης της χρόνιας νεφρικής νόσου (ΧΝΝ), ενώ η έγκαιρη ανίχνευση της κατακράτησης ιόντων Η⁺ πριν την εμφάνισή της παραμένει πρόκληση. Πρόσφατα δεδομένα σε ενήλικες αναδεικνύουν την υποκιτρουρία ως πιθανό πρώιμο δείκτη διαταραχής της οξεοβασικής ισορροπίας στη ΧΝΝ. Ωστόσο, αντίστοιχα δεδομένα στον παιδιατρικό πληθυσμό απουσιάζουν.

Μεθοδολογία: Πρόκειται για μελέτη ασθενών-μαρτύρων αντίστοιχης ηλικίας και φύλου. Καταγράφηκαν δημογραφικά και σωματομετρικά στοιχεία και μετρήθηκαν σε τυχαίο δείγμα ούρων η συγκέντρωση κιτρικών και κρεατινίνης, η λευκωματουρία, το pH και το ειδικό βάρος ούρων, καθώς και ο ρυθμός σπειραματικής διήθησης (GFR), η συγκέντρωση διττανθρακικών και ηλεκτρολυτών στον ορό.

Αποτελέσματα: Στη μελέτη συμμετείχαν 26 ασθενείς και 22 μάρτυρες αντίστοιχης ηλικίας ($p=0,611$) και φύλου ($p=0,105$). Οι ασθενείς εμφάνισαν χαμηλότερη συγκέντρωση κιτρικών στα ούρα ($p<0,001$), ενώ ο λόγος κιτρικών/κρεατινίνη δε διέφερε σημαντικά μεταξύ των 2 ομάδων ($p=0,291$). Η συγκέντρωση των κιτρικών στα ούρα συσχετίστηκε θετικά με το GFR ($r=0,688$, $p<0,001$), με το ειδικό βάρος των ούρων ($r=0,461$, $p=0,004$) και αρνητικά με τη λευκωματουρία ($r_s=-0,299$, $p=0,039$), χωρίς σημαντική συσχέτιση με τα σωματομετρικά δεδομένα ή τη συγκέντρωση διττανθρακικών ορού ($r=0,076$, $p=0,611$). Στην πολυπαραγοντική ανάλυση η συσχέτιση των κιτρικών με το GFR παρέμεινε στατιστικά σημαντική ($r=0,737$, $p<0,001$), ενώ η αρχική συσχέτιση με το ειδικό βάρος ούρων δεν διατηρήθηκε ($r=0,055$, $p=0,684$). Παρατηρήθηκε σημαντική μείωση των κιτρικών από φυσιολογική νεφρική λειτουργία σε ΧΝΝ σταδίου 2 ($p=0,018$) και από στάδιο 2 σε στάδιο 3 ($p=0,031$), χωρίς περαιτέρω σημαντική μείωση μεταξύ σταδίων 3 και 4-5 ($p=0,743$), υποδηλώνοντας ότι η κύρια μείωση συμβαίνει στα πρώιμα στάδια της έκπτωσης της νεφρικής λειτουργίας. Αντίθετα, τα διττανθρακικά διατηρήθηκαν στα στάδια 2 και 3 και εμφάνισαν ήπια μείωση στα στάδια 4-5, με οριακή διαφορά μεταξύ σταδίων 3 και 4-5 ($p=0,064$), υποδηλώνοντας ότι η μεταβολική οξέωση γίνεται πιο εμφανής σε προχωρημένη νεφρική νόσο.

Συμπεράσματα: Η συγκέντρωση των κιτρικών στα ούρα μειώνεται ήδη από τα πρώιμα στάδια της ΧΝΝ, πριν την εμφάνιση μείωσης των διττανθρακικών ορού, και σχετίζεται ισχυρά με τη νεφρική λειτουργία ανεξάρτητα από το ειδικό βάρος των ούρων. Τα ευρήματα αυτά υποδηλώνουν ότι η υποκιτρουρία ενδέχεται να αντανάκλα πρώιμη κατακράτηση οξέων και υποκλινική διαταραχή της οξεοβασικής ισορροπίας στα παιδιά με ΧΝΝ.

Εικόνα: Μεταβολές της συγκέντρωσης κιτρικών ούρων και διττανθρακικών ορού ανά στάδιο ΧΝΝ



ΠΑ47 | ΣΟΒΑΡΗ ΟΞΕΙΑ ΝΕΦΡΙΚΗ ΒΛΑΒΗ ΣΤΑ ΝΕΟΓΝΑ ΚΑΙ ΠΕΡΙΤΟΝΑΙΚΗ ΚΑΘΑΡΣΗ: ΕΚΒΑΣΗ ΚΑΙ ΠΑΡΑΓΟΝΤΕΣ ΚΙΝΔΥΝΟΥ ΣΕ 10ΕΤΗ ΜΕΛΕΤΗ

**Θ. Καμηλάρη¹, Ε. Παπαδοπούλου², Λ. Λιανού², Ν. Γκαβ.³, Α. Κρικρή³, Ν. Χριστόπουλος³,
Ε. Μπούζα², Ν. Στεργίου¹, Β. Καραβά¹**

¹ Μονάδα Παιδιατρικής Νεφρολογίας, Α' Πανεπιστημιακή Παιδιατρική Κλινική Εθνικό και Καποδιστριακό Πανεπιστήμιο Αθηνών, Γενικό Νοσοκομείο Παιδών « Η Αγία Σοφία», Αθήνα

² Β' Μονάδα Εντατικής Νοσηλείας Νεογνών ΕΣΥ, Γενικό Νοσοκομείο Παιδών « Η Αγία Σοφία», Αθήνα

³ Χειρουργικό Τμήμα Παιδών, Γενικό Νοσοκομείο Παιδών «Η Αγία Σοφία», Αθήνα

Σκοπός: Η παρούσα μελέτη στοχεύει στην αξιολόγηση της κλινικής πορείας νεογνών με σοβαρή οξεία νεφρική βλάβη (ΟΝΒ) και στον εντοπισμό προγνωστικών δεικτών για την έναρξη περιτοναϊκής κάθαρσης (ΠΚ) και την τελική έκβαση.

Υλικό-Μέθοδοι: Πραγματοποιήθηκε αναδρομική μελέτη 10ετούς διάρκειας σε νεογνά με σοβαρή ΟΝΒ που νοσηλεύτηκαν στη Β' ΜΕΝΝ του Γενικού Νοσοκομείου Παιδών «Η Αγία Σοφία». Αναλύθηκαν δημογραφικά και κλινικοεργαστηριακά δεδομένα, καθώς και παράμετροι σχετιζόμενες με τη θεραπευτική αντιμετώπιση και την έκβαση.

Αποτελέσματα: Στη μελέτη συμπεριλήφθηκαν 28 νεογνά με διάμεση ηλικία κύησης 34 εβδομάδες (23,4-40) και διάμεσο βάρος γέννησης 1942,5 gr (540-3470). Συγγενείς ανωμαλίες του ουροποιητικού ανιχνεύτηκαν σε 5 (17,9%) ασθενείς προγεννητικά και σε 6 (21,4%) μετά τον τοκετό. Τα συχνότερα αίτια ΟΝΒ ήταν η περιγεννητική ασφυξία (32,1%), η σηψαιμία (17,9%), η αιμορραγική νόσος του νεογνού (14,3%) και ο ανοικτός αρτηριακός πόρος (10,7%). Η ΟΝΒ πρωτοδιαγνώστηκε σε διάμεση ηλικία 1 ημέρας ζωής και εξελίχθηκε σε ΟΝΒ τελικού σταδίου σε διάμεσο χρόνο 2,5 ημέρες, με διάμεση διούρηση 0,5 ml/kg/ώρα και κρεατινίνη ορού 2,1 mg/dl. Φουροσεμίδα χορηγήθηκε στο 82,1% των ασθενών και 10 νεογνά (35,7%) χρειάστηκαν ΠΚ. Η μέγιστη δόση φουροσεμίδης συσχετίστηκε με την ανάγκη για ΠΚ ($p=0,003$). Συγκεκριμένα, δόση φουροσεμίδης $\geq 0,5$ mg/kg/ώρα αποτέλεσε σημαντικό παράγοντα κινδύνου έναρξης ΠΚ (OR 6,067, 95% CI 1,107–33,238, $p=0,038$). Η αρχική διάρκεια της ανουρίας πριν την έναρξη της ΠΚ συσχετίστηκε με τη συνολική διάρκεια της ΠΚ ($r=0,695$, $p=0,026$). Συγκεκριμένα, ανουρία διάρκειας >24 ωρών πριν την έναρξη της ΠΚ συσχετίστηκε με παρατεταμένη διάρκεια της ΠΚ ($p=0,044$). Καταγράφηκαν πέντε επιπλοκές σχετιζόμενες με την ΠΚ (3 περιτονίτιδες, 1 απόφραξη καθετήρα, 1 διαφυγή). Η θνητότητα ανήλθε στο 46,4%, ενώ 43,8% των επιζώντων εμφάνισαν χρόνια νεφρική νόσο (ΧΝΝ). Η παρουσία συγγενών ανωμαλιών του ουροποιητικού ή υποβολή σε ΠΚ συσχετίστηκαν με την εμφάνιση ΧΝΝ ($p=0,036$).

Συμπεράσματα: Η νεογνική σοβαρή ΟΝΒ συνοδεύεται από υψηλή θνητότητα. Η αυξημένη δόση φουροσεμίδης και η παρατεταμένη ανουρία αποτελούν χρήσιμους κλινικούς δείκτες για έγκαιρη αναγνώριση ασθενών που ενδέχεται να χρειαστούν ΠΚ. Η παρουσία συγγενών ανωμαλιών του ουροποιητικού ή η υποβολή σε ΠΚ συσχετίστηκαν με αυξημένο κίνδυνο εξέλιξης σε ΧΝΝ, γεγονός που αναδεικνύει τη σημασία της μακροχρόνιας νεφρολογικής παρακολούθησης.



ΠΑ48 | ΕΚΒΑΣΗ ΠΑΙΔΙΑΤΡΙΚΩΝ ΑΣΘΕΝΩΝ ΥΠΟ ΣΥΝΕΧΗ ΘΕΡΑΠΕΙΑ ΥΠΟΚΑΤΑΣΤΑΣΗΣ ΝΕΦΡΙΚΗΣ ΛΕΙΤΟΥΡΓΙΑΣ: ΠΡΟΚΑΤΑΡΚΤΙΚΑ ΑΠΟΤΕΛΕΣΜΑΤΑ ΔΙΚΕΝΤΡΙΚΗΣ ΑΝΑΔΡΟΜΙΚΗΣ ΜΕΛΕΤΗΣ

Α. Παπαγεωργίου¹, Π. Καρασμάνη², Κ. Τζιούβας¹, Δ. Σοφιανού-Πετράκη³, Δ. Παράσχου², Ν. Στεργίου³, Χ.Μπαρμπαρέσου², Α. Πατσούρα¹, Β. Καραβά³

¹ ΜΕΘ Παιδών, Γενικό Νοσοκομείο Παιδών «Π. & Α. Κυριακού», Αθήνα

² ΜΕΘ Παιδών, Γενικό Νοσοκομείο Παιδών «Η Αγία Σοφία», Αθήνα

³ Μονάδα Παιδιατρικής Νεφρολογίας, Α' Πανεπιστημιακή Παιδιατρική Κλινική, Εθνικό και Καποδιστριακό Πανεπιστήμιο Αθηνών, Γενικό Νοσοκομείο Παιδών «Η Αγία Σοφία», Αθήνα

Εισαγωγή: Σκοπός της παρούσας μελέτης ήταν η διερεύνηση παραγόντων κινδύνου θνητότητας και νεφρικής έκβασης σε ασθενείς που υποβλήθηκαν σε συνεχή θεραπεία υποκατάστασης νεφρικής λειτουργίας (CRRT).

Υλικό - Μεθοδολογία: Διενεργήθηκε 10ετής αναδρομική μελέτη σε δύο ΜΕΘ παιδιών. Καταγράφηκαν δημογραφικά, κλινικά, εργαστηριακά δεδομένα και δείκτες βαρύτητας νόσου ασθενών σε CRRT.

Αποτελέσματα: Συμπεριλήφθηκαν 25 παιδιά. Κανένας ασθενής δεν επάσχε από ΧΝΝ. Η ONB εμφανίστηκε κυρίως λόγω πολυοργανικής ανεπάρκειας (72%). Η διάμεση τιμή των σκορ PIM III και PRISM IV ήταν 8,5% και 7,5% στην εισαγωγή ενώ η τιμή των PRISM IV, PELOD-2 και PMODS 24 ώρες αργότερα ήταν 12,5%, 12,9% και 7% αντίστοιχα. Ο διάμεσος χρόνος από την εμφάνιση της ONB σταδίου 3 έως την έναρξη CRRT ήταν 19,5 ώρες, η αντίστοιχη διάρκεια της ολιγοανουρίας ήταν 24 ώρες. Η πλειονότητα των ασθενών υπεβλήθη σε συνεχή αιμοδιαδιήθηση (68%) ενώ 5 βρέφη σε συνεχή αιμοκάθαρση μέσω CARPEDIEM. Συνολικά απεβίωσαν 16 (64%) ασθενείς. Ο θάνατος κατά τη διάρκεια της CRRT (11 ασθενείς) σχετίστηκε μόνο με τους δείκτες βαρύτητας της νόσου, με τον δείκτη PRISM IV να υπερτερεί ($p=0,224$ για PIM III, $p=0,011$ και $p=0,011$ για PRISM IV στην εισαγωγή και 24 ώρες μετά, $p=0,069$ για PELOD-2, $p=0,024$ για PMODS). Η διάμεση διάρκεια της CRRT των ασθενών που βγήκαν από τη CRRT ήταν 24 ώρες (5-280). Η κρεατινίνη ορού μετά το τέλος της CRRT (διάμεση τιμή 1,02 mg/dl) συσχετίστηκε θετικά με το χρόνο της ολιγοανουρίας και της ONB σταδίου 3 προ έναρξης CRRT ($r_s=0,827$, $p<0,001$, $r_s=0,602$, $p=0,038$). Συγκεκριμένα, διάρκεια ολιγοανουρίας >12 ώρες συσχετίζεται με υψηλότερη τιμή κρεατινίνης μετά το πέρας της CRRT ($p=0,006$). Τέλος, στους 9 ασθενείς που επιβίωσαν η κρεατινίνη ορού κατά το τέλος της νοσηλείας συσχετίστηκε με τη διάρκεια της ONB σταδίου 3 προ έναρξης CRRT ($r_s=0,740$, $p=0,023$). Από τους επιβιώσαντες, 3 (30%) ασθενείς εμφάνισαν μειωμένο ρυθμό σπειραματικής διήθησης 30 ημέρες μετά το τέλος της νοσηλείας.

Συμπεράσματα: Η θνητότητα παιδιών υπό CRRT είναι υψηλή, σχετίζεται κυρίως με τη βαρύτητα της υποκείμενης νόσου, όπως αποτυπώνεται στον δείκτη PRISM IV. Η παρατεταμένη ολιγοανουρία και η καθυστέρηση έναρξης CRRT συσχετίζονται με δυσμενέστερη νεφρική έκβαση. Τα ευρήματα υπογραμμίζουν τη σημασία της έγκαιρης παρέμβασης και της μακροχρόνιας νεφρολογικής παρακολούθησης των επιβιωσάντων.

ΠΑ49 | ΕΠΙΠΕΔΑ IL-6 ΚΑΙ VEGF-1 ΣΤΟΝ ΟΡΟ ΠΑΙΔΙΩΝ ΚΑΙ ΕΦΗΒΩΝ ΜΕ ΤΕΛΙΚΟΥ ΣΤΑΔΙΟΥ ΧΡΟΝΙΑ ΝΕΦΡΙΚΗ ΝΟΣΟ ΥΠΟ ΠΕΡΙΤΟΝΑΪΚΗ ΚΑΘΑΡΣΗ: ΠΡΟΚΑΤΑΡΚΤΙΚΑ ΑΠΟΤΕΛΕΣΜΑΤΑ ΠΡΟΟΠΤΙΚΗΣ ΜΕΛΕΤΗΣ

Α. Κοντού¹, Β. Καραβά², Ι. Ντότης³, Χ. Αγακίδης¹, Ά. Ταπάρκου¹, Ε. Φαρμάκη¹, Δ. Ζαφειρίου¹, Ν. Πρίντζα¹

¹ Α΄ Παιδιατρική Κλινική Αριστοτέλειο Πανεπιστήμιο Θεσσαλονίκης, Γενικό Νοσοκομείο Θεσσαλονίκης «Ιπποκράτειο», Θεσσαλονίκη

² Α΄ Παιδιατρική Κλινική Ιατρική Σχολή Εθνικό και Καποδιστριακό Πανεπιστήμιο Αθηνών, Νοσοκομείο Παιδών «η Αγία Σοφία», Αθήνα

³ Γ΄ Παιδιατρική Κλινική Αριστοτέλειο Πανεπιστήμιο Θεσσαλονίκης, Γενικό Νοσοκομείο Θεσσαλονίκης Ιπποκράτειο, Θεσσαλονίκη

Σκοπός: Η περιτοναϊκή κάθαρση (ΠΚ) αποτελεί κύρια μέθοδο νεφρικής υποκατάστασης σε παιδιά και εφήβους με τελικού σταδίου χρόνια νεφρική νόσο (ΤΣΧΝΝ). Η μακροχρόνια έκθεση της περιτοναϊκής μεμβράνης σε διαλύματα ΠΚ και τα επαναλαμβανόμενα επεισόδια περιτονίτιδας συμβάλλουν στην ανάπτυξη χρόνιας φλεγμονής και περιτοναϊκής ίνωσης, περιορίζοντας τη βιωσιμότητα της μεθόδου. Η ιντερλευκίνη-6 (IL-6) και ο αγγειακός ενδοθηλιακός αυξητικός παράγοντας-1 (VEGF-1) αποτελούν βασικούς μεσολαβητές φλεγμονής, αγγειογένεσης και ίνωσης. Σκοπός της μελέτης ήταν η εκτίμηση των επιπέδων IL-6 και VEGF-1 στον ορό παιδιατρικών ασθενών σε ΠΚ και η διερεύνηση πιθανής συσχέτισής τους με τη διάρκεια ΠΚ και το ιστορικό περιτονίτιδας.

Υλικό-Μέθοδοι: Συμπεριλήφθηκαν 15 παιδιά και έφηβοι με ΤΣΧΝΝ σε ΠΚ. Οι ασθενείς κατηγοριοποιήθηκαν βάσει διάρκειας ΠΚ (<1 έτος, 1–5 έτη, >5 έτη) και αριθμού επεισοδίων περιτονίτιδας (0, 1–2, >3). Τα επίπεδα IL-6 και VEGF-1 στον ορό προσδιορίστηκαν με τη μέθοδο ELISA. Ως τιμές αναφοράς χρησιμοποιήθηκαν <12,5 pg/mL για την IL-6 και 62–707 pg/mL για τον VEGF-1.

Αποτελέσματα: Η διάμεση τιμή της IL-6 ήταν 15,85 pg/mL (εύρος 0,71–77,84), αυξημένη σε σύγκριση με τις τιμές αναφοράς. Τρεις ασθενείς παρουσίασαν επίπεδα >20 pg/mL, όλοι με ιστορικό >3 επεισοδίων περιτονίτιδας, υποδηλώνοντας πιθανή συσχέτιση της IL-6 με επαναλαμβανόμενη φλεγμονώδη επιβάρυνση του περιτοναίου. Δεν παρατηρήθηκε στατιστικά σημαντική διαφοροποίηση των επιπέδων IL-6 σε σχέση με τη διάρκεια της ΠΚ. Η διάμεση τιμή του VEGF-1 ήταν 887,3 pg/mL (εύρος 22,71–1193), επίσης αυξημένη. Πέντε ασθενείς εμφάνισαν ιδιαίτερα υψηλές τιμές (>1000 pg/mL), εκ των οποίων οι τέσσερις βρίσκονταν σε ΠΚ >5 έτη, χωρίς ιστορικό υποτροπιαζουσών περιτονιτίδων, εύρημα που υποδηλώνει πιθανή συσχέτιση του VEGF-1 με τη χρόνια έκθεση της περιτοναϊκής μεμβράνης στη μέθοδο.

Συμπεράσματα: Τα ευρήματα καταδεικνύουν αυξημένη συστηματική φλεγμονώδη δραστηριότητα σε παιδιά με ΤΣΧΝΝ υπό ΠΚ. Η διαφοροποίηση στη συσχέτιση των δύο δεικτών με τα επεισόδια περιτονίτιδας και τη διάρκεια ΠΚ ενισχύει την υπόθεση ενεργοποίησης διαφορετικών παθοφυσιολογικών οδών. Παρά τον περιορισμό του μικρού δείγματος, τα προκαταρκτικά αποτελέσματα της προοπτικής μελέτης μας αναδεικνύουν πιθανούς βιοδείκτες έγκαιρης ανίχνευσης περιτοναϊκής επιβάρυνσης, με προοπτική κλινικής εφαρμογής και βελτίωσης της μακροχρόνιας έκβασης των παιδιατρικών ασθενών σε ΠΚ.



ΠΑ50 | ΠΡΩΙΜΗ ΑΝΙΧΝΕΥΣΗ ΝΕΦΡΙΚΗΣ ΔΥΣΛΕΙΤΟΥΡΓΙΑΣ ΣΕ ΠΑΙΔΙΑ ΣΧΟΛΙΚΗΣ ΗΛΙΚΙΑΣ ΜΕ ΙΣΤΟΡΙΚΟ ΠΟΛΥ ΠΡΩΩΡΗΣ ΓΕΝΝΗΣΗΣ, ΜΕ ΠΑΡΑΛΛΗΛΗ ΧΡΗΣΗ ΝΕΩΝ ΒΙΟΔΕΙΚΤΩΝ

Β. Δοκουσλή¹, Ν. Γκιουρτζής¹, Α. Στοϊμένη¹, Δ. Σαμουρκασίδου¹, Κ. Μακέδου², Χ. Τσακαλίδης³, Γ. Κολιάκος⁴, Δ. Τράμμα¹

¹ Δ' Πανεπιστημιακή Παιδιατρική Κλινική, Γενικό Νοσοκομείο «Παπαγεωργίου», Θεσσαλονίκη

² Εργαστήριο Βιοχημείας, Γενικό Νοσοκομείο «ΑΧΕΠΑ», Θεσσαλονίκη

³ Β' Νεογνολογική Κλινική και Μονάδα Εντατικής Νοσηλείας Νεογνών, Γενικό Νοσοκομείο «Παπαγεωργίου», Θεσσαλονίκη

⁴ Εργαστήριο Βιολογικής Χημείας, Ιατρική Σχολή, Αριστοτέλειο Πανεπιστήμιο Θεσσαλονίκης, Θεσσαλονίκη

Σκοπός: Η προωρότητα έχει συσχετισθεί με αυξημένο κίνδυνο μελλοντικής νεφρικής δυσλειτουργίας λόγω διαταραχής της νεφρογένεσης, ωστόσο ο χρόνος και οι μηχανισμοί εμφάνισης πρώιμων αλλοιώσεων παραμένουν ασαφείς. Σκοπός της μελέτης ήταν η διερεύνηση ενδείξεων πρώιμης νεφρικής δυσλειτουργίας σε παιδιά σχολικής ηλικίας με ιστορικό πολύ πρόωρης γέννησης.

Υλικό - Μέθοδοι: Πραγματοποιήθηκε συγχρονική αναλυτική μελέτη (Οκτώβριος 2021–Μάιος 2024) σε 81 κλινικά υγιή παιδιά ηλικίας 6–16 ετών (μέση ηλικία 10,43±2,55 έτη): 43 πολύ πρόωρα (ηλικία κύησης–GA ≤32 εβδομάδες) και 38 τελειόμηνα (ομάδα ελέγχου), αντίστοιχα ως προς ηλικία και φύλο. Τα πρόωρα ταξινομήθηκαν σε υποομάδες χαμηλού (LBW), πολύ χαμηλού (VLBW) και εξαιρετικά χαμηλού βάρους γέννησης (ELBW). Αξιολογήθηκαν ανθρωπομετρικά στοιχεία, η αρτηριακή πίεση (ΑΠ), καθιερωμένοι δείκτες νεφρικής λειτουργίας [κρεατινίνη (Cr), β2-μικροσφαιρίνη (B2M), μικροαλβουμίνη, εκτιμώμενος ρυθμός σπειραματικής διήθησης (eGFR) με βάση την Cr (Cr-eGFR)] και νέοι βιοδείκτες [cystatin C (CysC), symmetric dimethylarginine (SDMA), neutrophil gelatinase-associated lipocalin (NGAL), συνδυασμένος Cr–CysC–eGFR]. Η στατιστική ανάλυση έγινε με R ($\alpha < 0,05$).

Αποτελέσματα: Τα πρόωρα παιδιά παρουσίασαν υψηλότερα επίπεδα cystatin C ορού ($p < 0,001$) και χαμηλότερο Cr–CysC–eGFR ($p < 0,001$) σε σύγκριση με τα τελειόμηνα. Η NGAL ούρων ήταν αυξημένη στα VLBW έναντι της ομάδας ελέγχου ($p = 0,043$) (Πίνακας 1). Τα ELBW εμφάνισαν χαμηλότερο δείκτη μάζας σώματος (BMI) από τα τελειόμηνα ($p = 0,04$) και τα LBW ($0,048$), καθώς και υψηλότερη B2M ορού συγκριτικά με τα LBW ($p = 0,046$). Δεν παρατηρήθηκαν διαφορές σε ΑΠ, Cr, Cr-eGFR, SDMA και ποσοστό μικροαλβουμινουρίας. Η GA συσχετίστηκε αρνητικά με την CysC ($\rho = -0,32$, $p = 0,004$) και θετικά με τον Cr–CysC–eGFR ($+1,58$ mL/min/1,73m² ανά επιπλέον εβδομάδα κύησης, $p = 0,001$).

Συμπεράσματα: Παιδιά σχολικής ηλικίας με ιστορικό πολύ πρόωρης γέννησης ενδέχεται να εμφανίζουν υποκλινική νεφρική δυσλειτουργία μη ανιχνεύσιμη με κλασικούς δείκτες. Η cystatin C, ο συνδυασμένος Cr–CysC–eGFR και η NGAL αναδεικνύονται ως χρήσιμα εργαλεία πρώιμης ανίχνευσης, υποστηρίζοντας την ανάγκη μακροχρόνιας νεφρικής παρακολούθησης των πρόωρων παιδιών.

ΠΑ51 | ΕΠΙΠΤΩΣΗ ΚΑΙ ΠΑΡΑΓΟΝΤΕΣ ΚΙΝΔΥΝΟΥ ΑΠΟΡΡΙΨΗΣ ΜΕΤΑ ΑΠΟ ΜΕΤΑΜΟΣΧΕΥΣΗ ΝΕΦΡΟΥ ΣΕ ΠΑΙΔΙΑ: Η 10ΕΤΗΣ ΕΜΠΕΙΡΙΑ ΕΝΟΣ ΚΕΝΤΡΟΥ

Μ. Κοτζαμάνη¹, Α. Ζαμπέτογλου², Ε. Γκολέ², Γ. Μαλακασιώτη², Α. Μητσιώνη², Ε. Κάψια³, Α. Βιτωράκη⁴, Γ. Λιάπης⁵, Σ.Μαρινάκη⁶, Ι. Μπολέτης⁷, Β. Ασκητή²

¹ Παιδιατρική Κλινική, Β' Πανεπιστημιακή Παιδιατρική Κλινική, Εθνικό και Καποδιστριακό Πανεπιστήμιο Αθηνών, Νοσοκομείο Παίδων «Π. & Α. Κυριακού» Αθήνα

² Παιδονεφρολογικό Τμήμα, Γενικό Νοσοκομείο Παίδων «Π. & Α. Κυριακού» Αθήνα

³ Νεφρολογική Κλινική, Γενικό Νοσοκομείο «Λαϊκό», Αθήνα

⁴ Τμήμα Ανοσολογίας, Γενικό Νοσοκομείο Αθηνών «Γ. Γεννηματάς», Αθήνα

⁵ Παθολογοανατομικό Τμήμα, Γενικό Νοσοκομείο «Λαϊκό», Αθήνα

⁶ Νεφρολογική Κλινική, Γενικό Νοσοκομείο Αθηνών «Λαϊκό» Ιατρική Σχολή, Εθνικό και Καποδιστριακό Πανεπιστήμιο Αθηνών, Αθήνα

⁷ Νεφρολογική Κλινική, Εθνικό και Καποδιστριακό Πανεπιστήμιο Αθηνών, Ιατρική Σχολή, Αθήνα

Εισαγωγή: Η μεταμόσχευση νεφρού αποτελεί θεραπεία εκλογής για παιδιά με τελικού σταδίου χρόνια νεφρική νόσο. Ωστόσο, η οξεία και χρόνια απόρριψη καθώς και η ανάπτυξη αντισωμάτων έναντι του δότη (de novo donor-specific antibodies (DSA)) εξακολουθούν να επηρεάζουν τη μακροχρόνια έκβαση του μοσχεύματος.

Υλικό & Μέθοδος: Αναδρομικά αναλύθηκαν δεδομένα από 28 παιδιά που υποβλήθηκαν σε μεταμόσχευση νεφρού στο διάστημα 2015–2025 με ελάχιστο χρόνο παρακολούθησης 1 έτος. Συλλέχθηκαν δημογραφικά, ανοσολογικά και κλινικά δεδομένα. Τα επεισόδια απόρριψης ταξινομήθηκαν ως οξεία χυμική απόρριψη (acute ABMR), χρόνια ενεργός χυμική απόρριψη (chronic active ABMR), μεμονωμένη T-κυτταρική απόρριψη (TCMR) ή μικτή ABMR/TCMR. Χρησιμοποιήθηκαν Kaplan–Meier, Cox models και chi-square tests

Αποτελέσματα: Οι λήπτες ήταν 71% αγόρια, με μέση ηλικία 11,7 έτη. Ζώντες δότες χρησιμοποιήθηκαν στο 71%, ενώ 11% υποβλήθηκαν σε pre-emptive μεταμόσχευση. Προσχηματισμένα DSA υπήρχαν στο 14,3% των ληπτών. De novo DSA ανέπτυξε το 25%, με αθροιστική επίπτωση 25,3% στον 1, 29,1% στα 3 και 31,6% στα 5 έτη. Απόρριψη σημειώθηκε στο 25% (acute ABMR 10,7%, chronic active ABMR 7,1%, mixed ABMR/TCMR 10,7%, isolated TCMR 7,1%). Η παρουσία de novo DSA συσχετίστηκε ισχυρά με οξεία ABMR ($p=0,010$) ενώ δεν καταγράφηκε συσχέτιση με BK ιαμμία. Ο συνδυασμός οροαρνητικού λήπτη- οροαρνητικού δότη για CMV ή EBV δεν είχε προστατευτική επίδραση. Η μέση eGFR (Schwartz) μειώθηκε από 84 ml/min/1,73m² στον 1 μήνα σε 53 ml/min/1,73m² στα 5 έτη. Η 5ετής επιβίωση του δότη ήταν 100% και του μοσχεύματος 96%.

Συμπεράσματα: Τα ποσοστά απόρριψης ήταν συγκρίσιμα με διεθνή δεδομένα, ενώ παρατηρήθηκε σημαντικό ποσοστό de novo DSA. Η CMV/EBV ορολογική κατάσταση και η BK ιαμμία δεν αποτέλεσαν προγνωστικούς παράγοντες απόρριψης. Η συνεχής παρακολούθηση και η έγκαιρη παρέμβαση παραμένουν ουσιώδεις για τη μακροχρόνια έκβαση.



ΠΑ52 | ΒΚ ΙΑΙΜΙΑ ΚΑΙ ΝΕΦΡΟΠΑΘΕΙΑ ΣΕ ΠΑΙΔΙΑΤΡΙΚΟΥΣ ΛΗΠΤΕΣ ΝΕΦΡΙΚΟΥ ΜΟΣΧΕΥΜΑΤΟΣ: ΤΟ ΘΕΡΑΠΕΥΤΙΚΟ ΔΙΛΗΜΜΑ ΣΤΗΝ ΚΛΙΝΙΚΗ ΠΡΑΞΗ

Α. Κοντού¹, Ι. Ντότης², Β. Καραβά³, Ε. Παπαδημήτριου¹, Γ. Λιάπης⁴, Λ. Σκούρα⁵, Ν. Αντωνιάδης⁶, Γ. Γκιούλα⁷, Γ. Παπαζήσης⁸, Ν. Πρίντζα¹

¹ Α΄ Παιδιατρική Κλινική Αριστοτέλειο Πανεπιστήμιο Θεσσαλονίκης, Γενικό Νοσοκομείο Θεσσαλονίκης «Ιπποκράτειο», Θεσσαλονίκη

² Γ΄ Παιδιατρική Κλινική, Αριστοτέλειο Πανεπιστήμιο Θεσσαλονίκης, Γενικό Νοσοκομείο Θεσσαλονίκης «Ιπποκράτειο», Αριστοτέλειο Πανεπιστήμιο Θεσσαλονίκης, Θεσσαλονίκη

³ Α΄ Παιδιατρική Κλινική Ιατρική Σχολή, Εθνικό και Καποδιστριακό Πανεπιστήμιο Αθηνών, Νοσοκομείο Παιδών «η Αγία Σοφία», Αθήνα

⁴ Α΄ Εργαστήριο Παθολογικής Ανατομικής, Γενικό Νοσοκομείο Αθηνών «Λαϊκό», Αθήνα

⁵ Πανεπιστημιακό Μικροβιολογικό Εργαστήριο, Αριστοτέλειο Πανεπιστήμιο Θεσσαλονίκης, Πανεπιστημιακό Γενικό Νοσοκομείο Θεσσαλονίκης «ΑΧΕΠΑ», Θεσσαλονίκη

⁶ Χειρουργική Κλινική Μεταμοσχεύσεων ΑΠΘ, Γενικό Νοσοκομείο Θεσσαλονίκης «Ιπποκράτειο», Αριστοτέλειο Πανεπιστήμιο Θεσσαλονίκης, Θεσσαλονίκη

⁷ Β΄ Εργαστήριο Μικροβιολογίας Ιατρική Σχολή, Αριστοτέλειο Πανεπιστήμιο Θεσσαλονίκης, Θεσσαλονίκη

⁸ Εργαστήριο Κλινικής Φαρμακολογίας, Τμήμα Ιατρικής, Αριστοτέλειο Πανεπιστήμιο Θεσσαλονίκης, Θεσσαλονίκη

Σκοπός: Η εμφάνιση ΒΚ ιαιμίας και νεφροπάθειας (ΒΚV) αποτελεί μία από τις σημαντικότερες λοιμώδεις επιπλοκές μετά από μεταμόσχευση νεφρού στα παιδιά. Η μείωση της ανοσοκαταστολής είναι το βασικό θεραπευτικό μέτρο, ωστόσο η απόφαση αυτή συνοδεύεται από τον διαρκή φόβο πρόκλησης οξείας απόρριψης. Σκοπός μας είναι η παρουσίαση της κλινικής μας εμπειρίας και των θεραπευτικών επιλογών που κληθήκαμε να λάβουμε σε παιδιά με μεταμόσχευση νεφρού και ΒΚ λοίμωξη.

Υλικό και Μέθοδοι: Αναδρομικά μελετήσαμε όλους τους παιδιατρικούς λήπτες νεφρικού μοσχεύματος που παρακολούθηθηκαν στο κέντρο μας από 1/1/2015 έως 1/1/2025 και ανέπτυξαν ιαιμία από ΒΚV. Εστίασαμε στον χρόνο εμφάνισης, στη βαρύτητα της ιαιμίας, στις τροποποιήσεις της ανοσοκαταστολής και στη νεφρική έκβαση.

Αποτελέσματα: Τέσσερις ασθενείς (3 αγόρια, 1 κορίτσι), ηλικίας 5–14 ετών, ανέπτυξαν ΒΚV ιαιμία. Στα τρία περιστατικά η διάγνωση τέθηκε εντός του πρώτου έτους μετά τη μεταμόσχευση, στο πλαίσιο τακτικού προληπτικού ελέγχου, ενώ ένα παιδί παρουσίασε μικροσκοπική αιματοουρία. Σε όλους εφαρμόστηκε σταδιακή και προσεκτική μείωση ή/και αλλαγή της ανοσοκατασταλτικής αγωγής με στενή παρακολούθηση. Δύο ασθενείς πέτυχαν πλήρη ιολογική ύφεση εντός εξαμήνου χωρίς επιδείνωση της νεφρικής λειτουργίας και χωρίς επεισόδια απόρριψης. Σε μία ασθενή με υψηλό ιικό φορτίο απαιτήθηκε επιπλέον αγωγή με IVIG ανά μήνα, με επίτευξη πλήρους ιολογικής ύφεσης σε 6 μήνες. Αντίθετα, σε αγόρι 5 ετών με συγγενή ανωμαλία ουροποιητικού, η ιαιμία εξελίχθηκε σε ιστολογικά επιβεβαιωμένη σοβαρή ΒΚ νεφροπάθεια. Παρά τη μείωση και αλλαγή της ανοσοκαταστολής, τη χορήγηση IVIG, αλλά και την επιθετικότερη αντιμετώπιση με προσθήκη σιδοφοβίρης, η ιαιμία παρέμεινε υψηλή. Η νεφρική λειτουργία επηρεάστηκε σημαντικά (eGFR 35 ml/min/1,73m²) χωρίς ωστόσο να παρατηρηθεί επεισόδιο απόρριψης.

Συμπεράσματα: Η εμπειρία μας επιβεβαιώνει ότι ο συστηματικός προληπτικός έλεγχος επιτρέπει έγκαιρη ανίχνευση και παρέμβαση με καλή πρόγνωση στις περισσότερες περιπτώσεις μεταμοσχευμένων παιδιών με ΒΚ ιαιμία. Ωστόσο, η εγκατεστημένη ΒΚ νεφροπάθεια παραμένει σοβαρή θεραπευτική πρόκληση. Η καθημερινή κλινική πράξη απαιτεί ισορροπία μεταξύ ελέγχου της ιαιμίας και προστασίας του μοσχεύματος, αναδεικνύοντας την ανάγκη για πιο στοχευμένες θεραπευτικές στρατηγικές.

ΠΑ53 | ΣΤΟΧΕΥΜΕΝΗ ΘΕΡΑΠΕΥΤΙΚΗ ΠΡΟΣΕΓΓΙΣΗ ΤΗΣ ΠΑΧΥΣΑΡΚΙΑΣ ΣΕ ΑΣΘΕΝΕΙΣ ΜΕ ΣΥΝΔΡΟΜΟ BARDET-BIEDL ΚΑΙ ΜΕΤΑΜΟΣΧΕΥΣΗ ΝΕΦΡΟΥ – ΠΡΩΤΑ ΑΠΟΤΕΛΕΣΜΑΤΑ ΣΕ ΔΥΟ ΑΣΘΕΝΕΙΣ

**Α. Κοντού¹, Γ. Σωτηρίου¹, Ο. Δαδούδη², Ι. Φαλιάγκα¹, Χ. Αγακίδης¹, Δ. Ζαφειρίου¹,
Α. Χριστοφορίδης¹, Ν. Πρίντζα¹**

¹ Α' Παιδιατρική Κλινική Αριστοτέλειο Πανεπιστήμιο Θεσσαλονίκης, Γενικό Νοσοκομείο Θεσσαλονίκης «Ιπποκράτειο», Αριστοτέλειο Πανεπιστήμιο Θεσσαλονίκης, Θεσσαλονίκη

² School of Medicine, University College Dublin, University of Dublin, Ireland

Σκοπός: Η σετμελανοτίδη αποτελεί εκλεκτικό αγωνιστή του υποδοχέα μελανοκορτινής-4 (MC4R), δρώντας κεντρικά στη ρύθμιση του αισθήματος πείνας. Οι ασθενείς με σύνδρομο Bardet-Biedl (BBS) εμφανίζουν σοβαρή, πρώιμης έναρξης παχυσαρκία λόγω διαταραχής του μονοπατιού της μελανοκορτινής. Η παχυσαρκία σε λήπτες νεφρικού μοσχεύματος αποτελεί ανεξάρτητο παράγοντα κινδύνου για απώλεια του μοσχεύματος και αυξημένη καρδιαγγειακή νοσηρότητα. Σκοπός της παρούσας μελέτης είναι η παρουσίαση των πρώτων δεδομένων πραγματικού κόσμου από τη χορήγηση σετμελανοτίδης σε παιδιατρικούς ασθενείς με BBS και μεταμόσχευση νεφρού.

Υλικό-Μέθοδοι: Περιγράφονται δύο παιδιατρικοί ασθενείς με γενετικά επιβεβαιωμένο BBS και ιστορικό μεταμόσχευσης νεφρού, οι οποίοι έλαβαν σετμελανοτίδη για τη διαχείριση της παχυσαρκίας. Προηγήθηκε πλήρης παιδοενδοκρινολογικός και δερματολογικός έλεγχος. Η αγωγή χορηγήθηκε υποδορίως σε καθημερινή βάση, με σταδιακή τιτλοποίηση της δόσης. Αξιολογήθηκαν ο Δείκτης Μάζας Σώματος (ΔΜΣ), το σωματικό βάρος και το αίσθημα πείνας μέσω της κλίμακας “hunger score”.

Αποτελέσματα: Ο πρώτος ασθενής, άρρεν 17 ετών, υποβλήθηκε σε μεταμόσχευση νεφρού σε ηλικία 11 ετών. Κατά την έναρξη της θεραπείας παρουσίαζε ΔΜΣ 41 kg/m², σακχαρώδη διαβήτη τύπου 2 υπό μετφορμίνη και αρτηριακή υπέρταση, με έντονο αίσθημα πείνας (hunger score 9/10). Μετά από 6 μήνες θεραπείας (τιτλοποίηση σε δόση 2 mcg ημερησίως) παρατηρήθηκε μείωση του ΔΜΣ σε 39,1 kg/m² και βελτίωση του hunger score σε 6/10. Η δεύτερη ασθενής, θήλυ 8 ετών, υποβλήθηκε σε μεταμόσχευση νεφρού από ζώντα δότη σε ηλικία 6 ετών, χωρίς άλλες συννοσηρότητες. Κατά την έναρξη θεραπείας με σετμελανοτίδη είχε ΔΜΣ 41 kg/m² και hunger score 10/10. Μετά από 3 μήνες θεραπείας (τιτλοποίηση σε δόση 1,25 mcg ημερησίως) παρατηρήθηκε σταθεροποίηση του σωματικού βάρους και βελτίωση του hunger score σε 7/10. Δεν καταγράφηκαν σοβαρές ανεπιθύμητες ενέργειες, πέραν ήπιας έως μέτριας μελάγχρωσης του δέρματος.

Συμπεράσματα: Η χορήγηση σετμελανοτίδης σε παιδιατρικούς μεταμοσχευμένους ασθενείς με BBS φαίνεται ασφαλής και συνοδεύεται από βελτίωση του αισθήματος πείνας και ευνοϊκή επίδραση στον ΔΜΣ. Τα πρώτα αυτά δεδομένα είναι ενθαρρυντικά και υποστηρίζουν τη δυνητική συμβολή της στοχευμένης θεραπείας της παχυσαρκίας στη βελτίωση της μακροπρόθεσμης πρόγνωσης των ασθενών με BBS και στην επιβίωση του μοσχεύματος.



ΠΑ54 | ΔΙΑΓΝΩΣΗ ΚΑΙ ΠΑΡΑΚΟΛΟΥΘΗΣΗ ΠΑΙΔΙΑΤΡΙΚΩΝ ΑΣΘΕΝΩΝ ΜΕ ΝΕΦΡΙΤΙΔΑ ΛΥΚΟΥ-ΕΜΠΕΙΡΙΑ ΕΝΟΣ ΤΡΙΤΟΒΑΘΜΙΟΥ ΚΕΝΤΡΟΥ

Β. Κανονιέρη¹, Α. Ζαμπέτογλου¹, Ε. Γκολέ¹, Μ. Μήλα¹, Α. Μητσιώνη¹, Γ. Λιάπης², Β. Ασκητή¹

¹ Νεφρολογικό Τμήμα, Νοσοκομείο Παιδών «Π. & Α. Κυριακού», Αθήνα

² Α Εργαστήριο Παθολογικής Ανατομικής, Γενικό Νοσοκομείο Αθηνών «Λαϊκό», Αθήνα

Η νεφρίτιδα λύκου (ΝΛ) της παιδικής ηλικίας εμφανίζεται συχνά με επιθετική ιστολογική μορφή και αυξημένο κίνδυνο υποτροπών και χρόνιας νεφρικής νόσου. Σκοπός ήταν η αξιολόγηση των χαρακτηριστικών, της θεραπευτικής ανταπόκρισης και των παραγόντων που σχετίζονται με την έκβαση σε παιδιατρικούς ασθενείς του κέντρου μας.

Αναδρομική μελέτη οκτώ ασθενών με ιστολογικά επιβεβαιωμένη νεφρίτιδα λύκου (2014–2023). Καταγράφηκαν κλινικά και ανοσολογικά δεδομένα κατά τη διάγνωση, ιστολογική τάξη κατά ISN/RPS, θεραπεία επαγωγής και συντήρησης, χρόνος επίτευξης ύφεσης, υποτροπές και νεφρική λειτουργία στην τελευταία επανεκτίμηση.

Η μέση ηλικία διάγνωσης ήταν 13 έτη (εύρος 9-15). Και οι οκτώ ασθενείς ήταν κορίτσια. Πρωτεϊνουρία νεφρωσικού τύπου παρουσίασε το 50% και υπέρταση το 12,5%. Πολλαπλασιαστικές μορφές (III/IV) ανευρέθηκαν στο 62,5% και συσχετίστηκαν με βαρύτερη αρχική κλινική εικόνα. Όλες οι ασθενείς έλαβαν επαγωγή με κορτικοστεροειδή και υδροξυχλωροκίνη, σε συνδυασμό με μυκοφαινόλη μοφετίλ 7/8, ενώ σε επιπλεγμένες περιπτώσεις χρησιμοποιήθηκαν επίσης κυκλοφωσφαμίδη 1/8 ή/και Rituximab 1/8 με στόχο τον περιορισμό της έκθεσης σε στεροειδή. Πλήρης ύφεση επιτεύχθηκε σε όλους τους ασθενείς σε διάμεσο χρόνο 3 μηνών (εύρος 1-7). Εντός τριετίας υποτροπή παρατηρήθηκε μόνο σε μία ασθενή.

Η πρώιμη επίτευξη ύφεσης αποτελεί καθοριστικό παράγοντα για τη διατήρηση της νεφρικής λειτουργίας, ενώ η εμμένουσα ενεργότητα της νόσου αυξάνει τον κίνδυνο υποτροπών και χρόνιας νεφρικής βλάβης, όπως αναφέρεται και στη σύγχρονη βιβλιογραφία. Η θεραπεία συντήρησης με μυκοφαινόλη μοφετίλ, η ελαχιστοποίηση των κορτικοστεροειδών και η ενίσχυση της συμμόρφωσης των εφήβων ασθενών αποτελούν βασικούς στόχους για τη βελτίωση της μακροχρόνιας έκβασης. Το μέλλον είναι ελπιδοφόρο, με νέες θεραπευτικές επιλογές και περισσότερες κλινικές μελέτες που περιλαμβάνουν παιδιά και εφήβους. Η συστηματική παρακολούθηση σε εξειδικευμένα κέντρα επιτρέπει εξατομικευμένη θεραπευτική προσέγγιση και υψηλά ποσοστά ύφεσης.

ΠΑ55 | ANCA-ΣΧΕΤΙΖΟΜΕΝΗ ΣΠΕΙΡΑΜΑΤΟΝΕΦΡΙΤΙΔΑ ΣΕ ΠΑΙΔΙΑ: ΕΜΠΕΙΡΙΑ ΕΝΟΣ ΚΕΝΤΡΟΥ

Β. Κανονιέρη¹, Ε. Γκολέ¹, Α. Ζαμπέτογλου¹, Μ. Μήλα¹, Α. Μητσιώνη¹, Γ. Λιάπης², Β. Ασκητή¹

¹ Νεφρολογικό Τμήμα, Νοσοκομείο Παιδών «Π. & Α. Κυριακού», Αθήνα

² Α Εργαστήριο Παθολογικής Ανατομικής, Γενικό Νοσοκομείο Αθηνών «Λαϊκό», Αθήνα

Η ANCA-σχετιζόμενη αγγειίτιδα με νεφρική συμμετοχή αποτελεί σπάνια αλλά απειλητική για τη νεφρική λειτουργία οντότητα στην παιδική ηλικία. Σκοπός της μελέτης ήταν η περιγραφή των κλινικών εκδηλώσεων της κοκκιωμάτωσης με πολυαγγειίτιδα (Granulomatosis with Polyangiitis-GPA) και της μικροσκοπικής πολυαγγειίτιδας (Microscopic Polyangiitis-MPA), των εργαστηριακών και ιστολογικών ευρημάτων, της θεραπευτικής προσέγγισης και της έκβασης παιδιατρικών ασθενών με MPO- και PR3-ANCA σχετιζόμενη σπειραματονεφρίτιδα που παρακολούθηθηκαν στο κέντρο μας.

Αναδρομική καταγραφή οκτώ παιδιατρικών ασθενών με διάγνωση ANCA-σχετιζόμενης αγγειίτιδας και τεκμηριωμένη νεφρική προσβολή κατά την περίοδο 2006–2026. Συλλέχθηκαν δεδομένα σχετικά με τις εξωνεφρικές εκδηλώσεις, εργαστηριακές παραμέτρους κατά τη διάγνωση [κρεατινίνη ορού, eGFR, πρωτεϊνουρία, μικροσκοπική/μακροσκοπική αιματοουρία, τίτλοι και ειδικότητα ANCA (MPO, PR3)], ευρήματα νεφρικής βιοψίας, θεραπεία επαγωγής και συντήρησης και νεφρική έκβαση κατά την παρακολούθηση.

Συμπεριλήφθηκαν οκτώ ασθενείς (6 κορίτσια και 2 αγόρια), με διάμεση ηλικία 10 έτη (εύρος 4–15). Κατά τη διάγνωση όλοι εμφάνιζαν αιματοουρία και πρωτεϊνουρία, ενώ 5/8 παρουσίαζαν ταχέως εξελισσόμενη νεφρική ανεπάρκεια. MPO-ANCA ανιχνεύθηκε σε 6 ασθενείς, οι 4 ταξινομήθηκαν κλινικά ως MPA και οι 2 με φαινότυπο GPA, και PR3-ANCA σε 2 ασθενείς και οι δύο με φαινότυπο GPA.

Οι ασθενείς με GPA παρουσίαζαν κυρίως προσβολή ανώτερου και κατώτερου αναπνευστικού (ρινορραγίες, ρινικές εφελκίδες, πνευμονικά διηθήματα, βρογχεκτασίες/αιμορραγία), ένας οπισθοβολβικό ψευδοόγκο, ενώ εξωνεφρικές εκδηλώσεις όπως πυρετός, κακουχία και απώλεια βάρους ήταν συχνές. Στους ασθενείς με MPA κυριαρχούσε η νεφρική συμμετοχή.

Η νεφρική βιοψία ανέδειξε σε όλους pauci-immune νεκρωτική σπειραματονεφρίτιδα με μηνοειδείς σχηματισμούς (μέσο ποσοστό 21%-εύρος 0–62,5%). Όλοι οι ασθενείς με ενεργό νόσο έλαβαν θεραπεία επαγωγής με κορτικοστεροειδή σε συνδυασμό με 4/8 Rituximab ή/και κυκλοφωσφαμίδη 4/8, ενώ μυκοφαινόλη 6/8 ως θεραπεία συντήρησης. Πλασμαφαίρεση εφαρμόστηκε σε 2 επιλεγμένες περιπτώσεις με σοβαρή νεφρική δυσλειτουργία ή πνευμονική αιμορραγία.

Μετά από διάμεσο χρόνο παρακολούθησης 6 μηνών, πλήρης ύφεση επιτεύχθηκε σε 4/8 ασθενείς και μερική σε 4/8, ενώ 1/8 εμφάνισε σοβαρή χρόνια νεφρική νόσο. Υποτροπές παρατηρήθηκαν σε 2/8 ασθενείς.

Η ANCA-σχετιζόμενη σπειραματονεφρίτιδα στην παιδική ηλικία εκδηλώνεται με βαριά νεφρική νόσο και συστηματικές εκδηλώσεις που αντανakλούν συνήθως τον φαινότυπο GPA ή MPA. Η έγκαιρη αναγνώριση των χαρακτηριστικών από το αναπνευστικό και το ουροποιητικό, η νεφρική βιοψία και η άμεση έναρξη εντατικής ανοσοκαταστολής είναι καθοριστικές για τη διατήρηση της νεφρικής λειτουργίας. Παρά τη θεραπευτική ανταπόκριση, παραμένει κίνδυνος υπολειπόμενης χρόνιας νεφρικής βλάβης και υποτροπών.



ΠΑ56 | ΔΙΑΧΕΙΡΙΣΗ ΤΗΣ ΣΟΒΑΡΟΥΣ IgA ΑΓΓΕΙΙΤΙΔΑΣ ΜΕ ΝΕΦΡΙΤΙΔΑ ΣΕ ΠΑΙΔΙΑ: ΤΡΙΕΤΗΣ ΕΜΠΕΙΡΙΑ ΚΕΝΤΡΟΥ ΚΑΙ ΣΥΓΧΡΟΝΕΣ ΚΑΤΕΥΘΥΝΤΗΡΙΕΣ ΟΔΗΓΙΕΣ

Σ. Σαρρή¹, Β. Καραβά¹, Μ. Τσιντή², Ε. Μπότσα³, Α. Μεσσαριτάκη⁴, Ε. Γεωργιάδου⁵, Θ. Πετροπούλου⁵, Ε.Τσιτσάμη², Χ. Γακιοπούλου⁶, Ν. Στεργίου¹

¹ Μονάδα Παιδιατρικής Νεφρολογίας, Α' Πανεπιστημιακή Παιδιατρική Κλινική, Εθνικό και Καποδιστριακό Πανεπιστήμιο Αθηνών, Γενικό Νοσοκομείο Παιδών «Η Αγία Σοφία», Αθήνα

² Μονάδα Παιδιατρικής Ρευματολογίας, Α' Πανεπιστημιακή Παιδιατρική Κλινική, Εθνικό και Καποδιστριακό Πανεπιστήμιο Αθηνών, Γενικό Νοσοκομείο Παιδών «Η Αγία Σοφία», Αθήνα

³ Α' Παιδιατρική Κλινική ΕΣΥ, Γενικό Νοσοκομείο Παιδών «Η Αγία Σοφία», Αθήνα

⁴ Β' Παιδιατρική Κλινική ΕΣΥ, Γενικό Νοσοκομείο Παιδών «Η Αγία Σοφία», Αθήνα

⁵ Α' Πανεπιστημιακή Παιδιατρική Κλινική ΕΚΠΑ, Γενικό Νοσοκομείο Παιδών «Η Αγία Σοφία», Αθήνα

⁶ Εργαστήριο Παθολογικής Ανατομικής, Ιατρική Σχολή, ΕΚΠΑ, Αθήνα

Σκοπός: Η Henoch–Schönlein Purpura (HSP) αποτελεί τη συχνότερη συστηματική αγγειίτιδα της παιδικής ηλικίας. Η σοβαρή νεφρική συμμετοχή (νεφρωσικού επιπέδου πρωτεϊνουρία και/ή οξεία νεφρική βλάβη [ONB]), σύμφωνα με τις πρόσφατες κατευθυντήριες οδηγίες της Διεθνούς Εταιρείας Παιδιατρικής Νεφρολογίας αποτελεί ένδειξη για άμεση νεφρική βιοψία και εντατική ανοσοκατασταλτική θεραπεία. Σκοπός της μελέτης είναι η περιγραφή παιδιατρικών περιστατικών με σοβαρή νεφρική προσβολή και η αξιολόγηση της θεραπευτικής στρατηγικής που εφαρμόστηκε την τελευταία τριετία.

Υλικό-Μέθοδοι: Αναδρομική μελέτη πέντε παιδιών (3 άρρενες, 2 θήλεα), ηλικίας 5–10 ετών, με HSP και σοβαρή νεφρική συμμετοχή. Καταγράφηκαν τα κλινικά χαρακτηριστικά, ο χρόνος εμφάνισης της νεφρικής βλάβης, η αρχική θεραπεία, ο χρόνος διενέργειας βιοψίας, τα ιστολογικά ευρήματα και η έκβαση.

Αποτελέσματα: Η νεφρική συμμετοχή εμφανίστηκε εντός 0–16 ημερών από την έναρξη της νόσου. Δύο ασθενείς παρουσίασαν μακροσκοπική αιματουρία, εκ των οποίων μία με συνοδό ONB, ενώ οι υπόλοιποι μικροσκοπική αιματουρία με νεφρωσικού επιπέδου πρωτεϊνουρία. Η αρχική αντιμετώπιση περιλάμβανε υψηλές δόσεις κορτικοστεροειδών (πρεδνιζολόνη 2 mg/kg/ημέρα), ενώ στην ασθενή με ONB χορηγήθηκαν άμεσα ενδοφλέβιες ώσεις μεθυλπρεδνιζολόνης. Τρεις ασθενείς ανταποκρίθηκαν με ύφεση της πρωτεϊνουρίας και σταθεροποίηση της νεφρικής λειτουργίας. Σε δύο ασθενείς, λόγω μη ικανοποιητικής ανταπόκρισης, χορηγήθηκαν τρεις ώσεις μεθυλπρεδνιζολόνης και στη συνέχεια διενεργήθηκε νεφρική βιοψία εντός 10–12 ημερών από την έναρξη της κορτικοθεραπείας. Τα ιστολογικά ευρήματα ανέδειξαν υπερπλαστική σπειραματονεφρίτιδα με μηνοειδείς σχηματισμούς 25–45%. Ακολούθησε κλιμάκωση της ανοσοκατασταλτικής αγωγής με κυκλοφωσφαμίδη, ενώ σε μία ανθεκτική περίπτωση χορηγήθηκε ριτουξιμάμπη με πλήρη ύφεση. Κατά την παρακολούθηση, η τελική νεφρική έκβαση ήταν καλή σε όλους τους ασθενείς. Ένα παιδί παρουσίασε δύο επεισόδια υποτροπιάζουσας μακροσκοπικής αιματουρίας σε έδαφος λοιμώξεων αναπνευστικού, χωρίς συνοδό πρωτεϊνουρία ή έκπτωση της νεφρικής λειτουργίας.

Συμπεράσματα: Η εφαρμογή πρώιμης εντατικής κορτικοθεραπείας, με άμεσες ώσεις σε περίπτωση ONB και διενέργεια νεφρικής βιοψίας μόνο σε μη ανταποκρινόμενες περιπτώσεις HSP, οδήγησε σε ευνοϊκή μακροπρόθεσμη έκβαση. Η στρατηγική αυτή επέτρεψε εξατομικευμένη θεραπευτική κλιμάκωση, διατηρώντας ευνοϊκή τελική νεφρική έκβαση. Παρά τη σοβαρότητα της αρχικής εικόνας και την παρουσία σημαντικών μηνοειδών σχηματισμών, δεν παρατηρήθηκε εξέλιξη σε χρόνια νεφρική νόσο. Η χρήση ριτουξιμάμπης ως θεραπεία υποδηλώνει πιθανό ρόλο της σε επιλεγμένες ανθεκτικές μορφές της νόσου.

**ΗΛΕΚΤΡΟΝΙΚΑ
ΑΝΑΡΤΗΜΕΝΕΣ
ΑΝΑΚΟΙΝΩΣΕΙΣ**





ΕΡ01 | ΚΛΙΝΙΚΟΕΡΓΑΣΤΗΡΙΑΚΑ ΧΑΡΑΚΤΗΡΙΣΤΙΚΑ, ΑΠΕΙΚΟΝΙΣΤΙΚΑ ΕΥΡΗΜΑΤΑ ΚΑΙ ΣΥΣΧΕΤΙΣΕΙΣ ΠΑΙΔΙΩΝ ΜΕ ΕΣΤΙΑΚΗ ΒΑΚΤΗΡΙΑΚΗ ΝΕΦΡΙΤΙΔΑ: ΜΙΑ ΠΡΟΟΠΤΙΚΗ ΜΟΝΟΚΕΝΤΡΙΚΗ ΜΕΛΕΤΗ

Χ. Καπόγιαννης¹, Ε. Μανώλη², Κ. Μηλιάκου², Α. Αγραφιώτου¹, Δ. Ζαργάνης¹, Α. Φρετζάγιας¹

¹ Παιδιατρική Κλινική, Παιδιατρικό Κέντρο Αθηνών, Όμιλος Ιατρικού Αθηνών, Αθήνα

² Παιδοακτινολογικό Τμήμα, Παιδιατρικό Κέντρο Αθηνών, Όμιλος Ιατρικού Αθηνών, Αθήνα

Σκοπός: Η εστιακή βακτηριακή νεφρίτιδα αποτελεί σοβαρή μορφή εμπύρετης ουρολοίμωξης με αυξημένο κίνδυνο νεφρικής ουλής. Στόχος της μελέτης ήταν η περιγραφή των κλινικών, εργαστηριακών και απεικονιστικών χαρακτηριστικών παιδιών με εστιακή νεφρίτιδα που νοσηλεύτηκαν στο νοσοκομείο μας, καθώς και η διερεύνηση παραγόντων που σχετίζονται με την ανάπτυξη νεφρικής ουλής.

Υλικό - Μέθοδοι: Από τον Νοέμβριο 2023 έως σήμερα πραγματοποιήθηκε προοπτική μελέτη 22 παιδιών (19 κορίτσια, 3 αγόρια) με εστιακή νεφρίτιδα. Η διάγνωση τεκμηριώθηκε απεικονιστικά (φλεγμονώδεις αλλοιώσεις στο νεφρικό παρέγχυμα) σε συνδυασμό με αυξημένους δείκτες φλεγμονής και θετική καλλιέργεια ούρων. Όλοι οι ασθενείς έλαβαν αρχικά ενδοφλέβια αντιβιοτική αγωγή και εξήλθαν με από του στόματος θεραπεία. Η συνολική διάρκεια της θεραπείας ήταν 21–28 ημέρες. Σε όλους τους ασθενείς έγινε σύσταση για υπερηχογραφική κυστεογραφία (ΚΟΥΓ) περίπου 1 μήνα μετά την οξεία φάση και στατικό σπινθηρογράφημα νεφρών (DMSA) στους 5 μήνες σε όλους τους ασθενείς στα πλαίσια σοβαρής άτυπης εμπύρετης ουρολοίμωξης.

Αποτελέσματα: Η μέση ηλικία των παιδιών ήταν ~30 μήνες ζωής. Κυστεοουρητηρική παλινδρόμηση (ΚΟΠ) ανιχνεύθηκε σε 7/15 (46,7%) παιδιά. Νεφρική ουλή βρέθηκε σε 4/8 παιδιά που υπεβλήθησαν σε DMSA. Σε 7 παιδιά δεν διενεργήθηκε VCUG και σε 4 DMSA για προσωπικούς λόγους. Στα υπόλοιπα παιδιά αναμένεται η διενέργεια DMSA. Το *E. coli* απομονώθηκε σε 18/22 (81,8%) ασθενείς, ενώ *Citrobacter koseri*, *Pseudomonas spp.* και *Enterococcus faecalis* καταγράφηκαν σε 3 μεμονωμένα περιστατικά. Η συνολική διάρκεια θεραπείας (21 vs 28 ημέρες) δε φάνηκε να παίζει στατιστικά σημαντικό ρόλο στη δημιουργία ή όχι νεφρικής ουλής στην μελέτη αυτή. Μόνο μία ασθενής εμφάνισε παροδική αύξηση της κρεατινίνης. Η μέση τιμή της προκαλσιτονίνης ήταν σημαντικά υψηλότερη στους ασθενείς με νεφρική ουλή (6,8 ng/ml) συγκριτικά με αυτούς που δεν εμφάνισαν ουλή (2,72 ng/ml) ($p = 0.028$).

Συμπεράσματα: Η εστιακή νεφρίτιδα παρατηρήθηκε συχνότερα στα κορίτσια και συνοδεύτηκε από υψηλό ποσοστό ΚΟΠ και νεφρικής ουλής. Το *E. coli* ήταν το συχνότερο παθογόνο. Η τιμή της προκαλσιτονίνης >5 ng/ml αναδεικνύεται ως ο πιο αξιόπιστος προγνωστικός δείκτης για την πρόβλεψη δημιουργίας νεφρικής ουλής σε αυτούς τους ασθενείς.

EP02 | ΝΕΦΡΙΚΗ ΝΟΣΟΣ ΠΡΩΩΡΟΥ ΝΕΟΓΝΟΥ :ΕΠΙΠΤΩΣΕΙΣ ΣΤΗΝ ΠΑΙΔΙΚΗ ΗΛΙΚΙΑ

Α. Καπετανάκη¹, Μ. Βλάχου¹, Α. Διαμάντη², Π. Καττή¹

¹ Νεογνολογικό Τμήμα, Γενικό Νοσοκομείο Μαιευτήριο «Ελενα Βενιζέλου», Αθήνα

² Τμήμα Μαιευτικής, Πανεπιστήμιο Δυτικής Αττικής, Αθήνα

Σκοπός: Η ανάδειξη της συσχέτισης μεταξύ προωρότητας και νεογνικής νεφρικής δυσλειτουργίας, καθώς και η αξιολόγηση των μακροπρόθεσμων συνεπειών τους στη νεφρική υγεία κατά την παιδική ηλικία. Διερευνάται ο ρόλος της πρόωρης διακοπής της νεφρογένεσης, της μειωμένης νεφρικής μάζας και της οξείας νεφρικής βλάβης στην εξέλιξη της νεφρικής λειτουργίας, στη ρύθμιση της αρτηριακής πίεσης και στον κίνδυνο εμφάνισης χρόνιας νεφρικής νόσου (ΧΝΝ) στα πρώτα έτη ζωής.

Υλικό - Μέθοδοι: Πραγματοποιήθηκε ανασκόπηση διεθνών ερευνητικών δεδομένων της τελευταίας 10ετίας, σχετικά με τη νεφρογένεση σε πρόωρα νεογνά, την επίπτωση και παθοφυσιολογία της νεογνικής οξείας νεφρικής βλάβης και τις επιπτώσεις στην παιδική ηλικία. Συλλογή βιβλιογραφίας πραγματοποιήθηκε μέσω βάσεων δεδομένων PubMed, Web of Science, Cochrane Library, με χρήση επιλεγμένων όρων αναζήτησης: neonatal acute kidney Injury, prematurity, impaired nephrogenesis, chronic kidney disease.

Αποτελέσματα: Η προωρότητα διακόπτει την ολοκλήρωση της φυσιολογικής νεφρογένεσης, η οποία ολοκληρώνεται μεταξύ 34ης και 36ης εβδομάδας κύησης. Συνεπώς, τα πρόωρα νεογνά παρουσιάζουν μειωμένο τελικό αριθμό νεφρών γεγονός που επιφέρει αυξημένη ευαλωτότητα σε νεφροτοξικές επιδράσεις, υπέρταση, και επιταχυνόμενη σπειραματοσκλήρυνση, μέσω μηχανισμών υπερτροφίας και υπερφόρτωσης των υπολειπόμενων νεφρών. Η διακοπή της νεφρογένεσης συχνά συνοδεύεται από σημαντικές διαταραχές στη νεφρική μικροκυκλοφορία. Η ατελής ανάπτυξη της μικροαγγειακής δομής μπορεί να προκαλέσει ανώμαλη αιματική ροή, με περιοχές ισχαιμίας και υπεραϊμίας, με επιβάρυνση της λειτουργικής ικανότητας των υπολειπόμενων νεφρών. Επιπλέον, οι διαταραχές αυτές μπορεί να προάγουν την αγγειακή φλεγμονή και την αύξηση προφλεγμονωδών κυτοκινών. Κατά συνέπεια επιδεινώνεται η κυτταρική δυσλειτουργία μέσω ίνωσης και καταστροφής αγγειακού και σπειραματικού ιστού. Αυτές οι παθοφυσιολογικές διεργασίες αλληλοενισχύονται, δημιουργώντας έναν φαύλο κύκλο που προωθεί την προοδευτική νεφρική βλάβη και την εξέλιξη της χρόνιας νεφρικής νόσου στα πρόωρα. Κατά την παιδική ηλικία, τα πρόωρα εμφανίζουν: μειωμένη νεφρική λειτουργία με χαμηλότερη εκτιμώμενη σπειραματική διήθηση (eGFR), υψηλότερα επίπεδα Cystatin C, αυξημένες τιμές αρτηριακής πίεσης σε σύγκριση με συνομηλίκους τελειόμηνους και αυξημένο κίνδυνο χρόνιας νεφρικής νόσου, ιδιαίτερα όταν έχει προηγηθεί νεογνική οξεία νεφρική βλάβη.

Συμπεράσματα: Τα δεδομένα υποστηρίζουν ότι η προωρότητα και οι μεταγεννητικές επιβαρύνσεις οδηγούν σε αναπτυξιακό προγραμματισμό του νεφρού και αυξημένη ευαισθησία σε μελλοντική νεφρική νόσο. Η συστηματική παρακολούθηση πρόωρων, η έγκαιρη ανίχνευση νεφρικής δυσλειτουργίας και η εφαρμογή στρατηγικών νεφροπροστασίας αποτελούν κρίσιμες παρεμβάσεις για τη βελτίωση της μακροπρόθεσμης υγείας τους.



ΕΡ03 | ΔΕΥΤΕΡΟΓΕΝΗΣ ΕΚΘΕΣΗ ΠΑΙΔΙΩΝ ΣΤΟΝ ΚΑΠΝΟ ΚΑΙ ΣΥΣΧΕΤΙΣΗ ΤΗΣ ΜΕ ΤΗ ΧΡΟΝΙΑ ΝΕΦΡΙΚΗ ΑΝΕΠΑΡΚΕΙΑ

Μ. Βλάχου¹, Γ. Κύρκου², Α. Καπετανάκη¹, Β. Βιβιλάκη², Α. Διαμάντη²

¹ Νεογνολογικό Τμήμα, Γενικό Νοσοκομείο - Μαιευτήριο «Ελενα Βενιζέλου», Αθήνα

² Τμήμα Μαιευτικής, Πανεπιστήμιο Δυτικής Αττικής, Αθήνα

Σκοπός: Σκοπός της εργασίας είναι η διερεύνηση της πιθανής συσχέτισης μεταξύ της δευτερογενούς έκθεσης παιδιών στον καπνό του τσιγάρου και της εμφάνισης ή επιδείνωσης χρόνιας νεφρικής ανεπάρκειας.

Υλικό-Μέθοδος: Πραγματοποιήθηκε αναζήτηση επιστημονικών άρθρων που αφορούν παιδιατρικούς πληθυσμούς σε ηλεκτρονικές βάσεις δεδομένων (PubMed, Scopus) και χρησιμοποιήθηκαν λέξεις κλειδιά όπως Chronic kidney disease, secondhand smoke exposure, childhood. Περιλήφθηκαν επιδημιολογικές και κλινικές μελέτες που αξιολόγησαν τη δευτερογενή έκθεση στον καπνό μέσω ερωτηματολογίων ή βιοδεικτών (κοτινίνη) και κατέγραψαν νεφρικούς δείκτες.

Αποτελέσματα: Το κάπνισμα μπορεί να έχει αρνητικές επιπτώσεις στη νεφρική λειτουργία σε υγιή άτομα γεγονός που μπορεί να οδηγήσει σε νεφρική νόσο ή να επιδεινώσει τη νεφρική νόσο ατόμων που πάσχουν. Η δευτερογενής έκθεση στο κάπνισμα αποτελεί σημαντικό παράγοντα κινδύνου για την παιδική υγεία. Τα ερευνητικά δεδομένα που αφορούν το κάπνισμα και τη νεφρική νόσο στα παιδιά είναι περιορισμένα και ο αριθμός των συμμετεχόντων στις έρευνες είναι μικρός. Παρόλα αυτά, τα δεδομένα καταλήγουν ότι παρατηρούνται δυσμενείς επιπτώσεις από τη δευτερογενή έκθεση στον καπνό του τσιγάρου στην πρώιμη ηλικία και τη συνδέουν με τον κίνδυνο εμφάνισης ή επιδείνωσης χρόνιας νεφρικής νόσου. Το νεφρικό σύστημα είναι ευάλωτο στην έκθεση σε προϊόντα καπνού και τις βλαβερές ουσίες που περιέχουν, καθώς οι περισσότερες τοξίνες συγκεντρώνονται εκεί κατά τη διαδικασία της διήθησης. Η ενδομήτρια έκθεση στον καπνό του τσιγάρου, αλλά και στην πρώιμη ηλικία καθώς και το κάπνισμα στην εφηβεία φαίνεται να συσχετίζονται με αυξημένη εμφάνιση χρόνιας νεφρικής ανεπάρκειας κατά την ενήλικη ζωή. Επιπλέον, τα παιδιά με χρόνια νεφρική ανεπάρκεια που εκτίθενται δευτερογενώς στο κάπνισμα εμφανίζουν πρωτεϊνουρία, αυξημένη απώλεια μοσχεύματος, εξέλιξη της νεφρικής ανεπάρκειας, υψηλότερη μεταβλητότητα της αρτηριακής πίεσης, αυξημένη τιμή της C-αντιδρώσας πρωτεΐνης και της κρεατινίνης. Επιπλέον, η έκθεση των παιδιών με χρόνια νεφρική ανεπάρκεια στον καπνό του τσιγάρου συμβάλλει στην εμφάνιση καρδιαγγειακών παθήσεων.

Συμπεράσματα: Η δευτερογενής έκθεση των παιδιών στο κάπνισμα αποτελεί σημαντικό και δυνητικά τροποποιήσιμο παράγοντα κινδύνου για την ανάπτυξη ή επιδείνωση χρόνιας νεφρικής ανεπάρκειας. Τα ευρήματα υπογραμμίζουν μια ισχυρή ανάγκη για έλεγχο του καπνίσματος μεταξύ των εγκύων, των ζευγαριών, των παιδιών και των εφήβων. Μέσα από την εκπαίδευση των φροντιστών για την αρνητική επίδραση της έκθεσης στο δευτερογενές κάπνισμα στη νεφρική υγεία των παιδιών τους θα υπάρξει πλήρης επίγνωση των αρνητικών επιπτώσεων και της ανάγκης πρόληψης.

ΕΡ04 | ΣΥΜΒΟΛΗ ΤΗΣ ΠΑΙΔΙΑΤΡΙΚΗΣ ΓΕΝΕΤΙΚΗΣ ΔΙΑΓΝΩΣΗΣ ΣΤΗΝ ΑΝΑΓΝΩΡΙΣΗ ΟΙΚΟΓΕΝΩΝ ΝΕΦΡΟΠΑΘΕΙΩΝ ΚΟΛΛΑΓΟΝΟΥ ΤΥΠΟΥ IV

Ι. Ντότης¹, Α. Κοντού², Α. Βέρβερη³, Β. Καραβά⁴, Ι. Φαλιάγκα², Ο. Δαδούδη², Φ. Παπαχρήστου², Κ. Δέλτας⁵, Α. Παπαδοπούλου², Ν. Πρίντζα²

¹ Γ' Παιδιατρική Κλινική, Αριστοτέλειο Πανεπιστήμιο Θεσσαλονίκης, Γενικό Πανεπιστημιακό Νοσοκομείο «Ιπποκράτειο» Θεσσαλονίκης, Θεσσαλονίκη

² Α' Παιδιατρική Κλινική, Αριστοτέλειο Πανεπιστήμιο Θεσσαλονίκης, Γενικό Πανεπιστημιακό Νοσοκομείο «Ιπποκράτειο» Θεσσαλονίκης, Θεσσαλονίκη

³ Τμήμα Γενετικής Σπανίων Νοσημάτων, Γενικό Νοσοκομείο Θεσσαλονίκης «Παπαγεωργίου», Θεσσαλονίκη

⁴ Α' Παιδιατρική Κλινική, Καποδιστριακό Πανεπιστήμιο Αθηνών, Γενικό Νοσοκομείο Παίδων «Η Αγία Σοφία», Αθήνα

⁵ Κέντρο Ερευνών Μοριακής Ιατρικής, Τμήμα Βιολογικών Επιστημών Πανεπιστημίου Κύπρου, Κύπρος

Σκοπός: Οι νεφροπάθειες κολλαγόνου τύπου IV αποτελούν φάσμα κληρονομικών σπειραματικών νοσημάτων, με το σύνδρομο Alport να αντιπροσωπεύει τη βαρύτερη κλινική τους έκφραση, ενώ συχνά στην παιδική ηλικία εκδηλώνονται μόνο με αιματουρία. Σκοπός της μελέτης ήταν να διερευνηθεί κατά πόσο η παιδιατρική γενετική διάγνωση μπορεί να λειτουργήσει ως αφετηρία για την αναγνώριση υποκείμενων οικογενών νεφροπαθειών και για τον στοχευμένο έλεγχο συγγενών πρώτου βαθμού.

Υλικό – Μέθοδοι: Αναλύθηκαν αναδρομικά παιδιά με αιματουρία και μοριακά επιβεβαιωμένες μεταλλάξεις στα γονίδια COL4A3, COL4A4 ή COL4A5. Ο γενετικός έλεγχος πραγματοποιήθηκε με αλληλούχηση νέας γενιάς (NGS) και οι παραλλαγές ταξινομήθηκαν σύμφωνα με τα κριτήρια του Αμερικανικού Κολεγίου Ιατρικής Γενετικής (ACMG). Καταγράφηκε αν η διάγνωση στο παιδί οδήγησε σε γενετικό έλεγχο συγγενών πρώτου βαθμού και το είδος των μεταλλάξεων στις οικογένειες όπου πραγματοποιήθηκε οικογενειακή διερεύνηση, καθώς και αν τροποποιήθηκε το πλάνο κλινικής παρακολούθησης των συγγενών.

Αποτελέσματα: Σε 11/18 παιδιά (61%) υπήρχε θετικό οικογενειακό ιστορικό αιματουρίας ή χρόνιας νεφρικής νόσου χωρίς προηγούμενη μοριακή τεκμηρίωση. Μετά τη διάγνωση στο παιδί, γενετικός έλεγχος συγγενών πρώτου βαθμού πραγματοποιήθηκε σε 10/18 οικογένειες (56%). Σε όλες τις οικογένειες αυτές (100%) ανιχνεύθηκαν επιπλέον φορείς ή πάσχοντα άτομα. Στις οικογένειες με X-συνδεδεμένη κληρονομικότητα (COL4A5) οι μεταλλάξεις αφορούσαν κυρίως missense αντικαταστάσεις γλυκίνης αλλά και μεταλλάξεις απώλειας λειτουργίας (nonsense, frameshift ή μεγάλες διαγραφές), με αναγνώριση μητέρων φορέων σε όλες τις περιπτώσεις όπου έγινε γονεϊκός έλεγχος. Σε οικογένειες με αυτοσωμικές μεταλλάξεις (COL4A3/4) καταγράφηκαν παθογόνες διαγραφές ή splice-site αλλοιώσεις, με εντόπιση φορέων σε περισσότερες της μίας γενεές σε 3/10 οικογένειες (30%) όπου ολοκληρώθηκε οικογενειακός έλεγχος. Ιστορικό τελικού σταδίου χρόνιας νεφρικής νόσου σε ενήλικες συγγενείς καταγράφηκε σε 5/18 οικογένειες (28%), χωρίς προηγούμενη γενετική διερεύνηση. Σε όλες τις 10/10 οικογένειες με ολοκληρωμένο cascade testing, τα νεοδιαγνωσμένα άτομα παραπέμφθηκαν σε οργανωμένη νεφρολογική παρακολούθηση με στενότερη κλινικοεργαστηριακή επιτήρηση.

Συμπεράσματα: Η παιδιατρική γενετική διάγνωση επιτρέπει όχι μόνο την αναγνώριση της υποκείμενης νεφροπάθειας κολλαγόνου τύπου IV αλλά και τη στοχευμένη ανίχνευση συγγενών με κλινικά σημαντικούς τύπους μεταλλάξεων. Ο συστηματικός οικογενειακός έλεγχος συμβάλλει στην έγκαιρη αναγνώριση ατόμων υψηλού κινδύνου, στη βελτιστοποίηση της παρακολούθησης και στη δυναμική καθυστέρηση της εξέλιξης της νεφρικής νόσου.



ΕΡ05 | Η ΝΕΦΡΟΛΙΘΙΑΣΗ ΣΤΗ ΠΑΙΔΙΚΗ ΗΛΙΚΙΑ

Ε. Ι. Αθανασοπούλου, Ι. Αντωνίου, Ε. Ζέππου, Γ. Κωσταρέ, Α. Μουμτζόγλου, Β. Χουλιάρα, Α.-Μ. Παρή, Π. Αντωνίου

Παιδιατρική κλινική, Γενικό Παναρκαδικό Νοσοκομείο Τρίπολης «Η Ευαγγελίστρια», Τρίπολη

Εισαγωγή: Η παιδική νεφρολιθίαση αντιπροσωπεύει το 2–3% του συνόλου των λιθιασικών επεισοδίων. Σε αντίθεση με τους ενήλικες στα παιδιά συχνά ανευρίσκεται υποκείμενη μεταβολική διαταραχή (υπερασβεστιουρία, υπεροξαλουρία, κυστινουρία) ή συγγενής ανωμαλία του ουροποιητικού. Η έγκαιρη διάγνωση είναι κρίσιμη για την πρόληψη υποτροπών και νεφρικής βλάβης.

Σκοπός: Παρουσίαση περιστατικού κολικού του νεφρού σε κορίτσι 9 ετών με γνωστό ιστορικό συγγενούς νεφρολιθίασης και ανάδειξη της διαγνωστικής και θεραπευτικής προσέγγισης της νοσου στην παιδική ηλικία.

Υλικό: Κορίτσι ηλικίας 9 ετών με συγγενή νεφρολιθίαση, διαγνωσμένη προγεννητικά, για την οποία λαμβάνει χρόνια αγωγή με Lithoren και Diuren, προσκομίζεται στα ΤΕΠ του νοσοκομείου μας λόγω πολλαπλών επεισοδίων εμέτου από 2ώρου με συνοδό διάχυτο κοιλιακό άλγος.

Μέθοδος: κλινική εξέταση: Θ: 36,6°C, Σφ: 98/min, ΑΠ: 112/69 mmHg, κοιλιακή ευαισθησία κυρίως στο υπογάστριο και στο ΔΕ υποχόνδριο, Giordano(+) ΔΕ. εργαστηριακός έλεγχος:

Γενική ούρων: 20–30 ερυθρά/κ.ο.π.

Γενική αίματος: χωρίς λευκοκυττάρωση

Βιοχημικός έλεγχος: φυσιολογική κρεατινίνη

Καλλιέργεια ούρων: Στείρα

Απεικονιστικός έλεγχος: Ακτινογραφία ΝΟΚ: ακτινοσκιερός λίθος

Υπερηχογράφημα ΝΟΚ: διάταση πυελοκαλυκτικού συστήματος ΔΕ νεφρού και ουρητήρα, παρουσία λίθου (~12mm) στην κυστεοουρητηρική συμβολή σύστοιχα και εικόνα νεφρολιθίασης στον κάτω κάλυκα ΑΡ.

Αποτέλεσμα: Εφαρμόστηκε συντηρητική αγωγή με ενυδάτωση και αναλγησία. Μετά από 48 ώρες το παιδί απέβαλε αυτόματα τον λίθο και τα συμπτώματα υποχώρησαν πλήρως. Ύστερα παραπέμφθηκε σε παιδονεφρολόγο για περαιτέρω έλεγχο και παρακολούθηση.

Συμπέρασμα: Η εμφάνιση επανειλημμένων επεισοδίων κολικού του νεφρού είναι συχνή σε παιδί με συγγενή νεφρολιθίαση. Ο πλήρης μεταβολικός και γενετικός έλεγχος είναι καθοριστικός για την αναγνώριση του υποκείμενου μηχανισμού και την πρόληψη υποτροπών. Η έγκαιρη διάγνωση, η εξατομικευμένη διαιτητική καθοδήγηση και η μακροχρόνια παιδονεφρολογική παρακολούθηση αποτελούν βασικούς άξονες προστασίας της νεφρικής λειτουργίας.

ΕΡ06 | ΒΙΟΔΕΙΚΤΕΣ ΝΕΦΡΙΚΩΝ ΟΥΛΩΝ ΣΕ ΠΑΙΔΙΑ ΜΕ ΠΡΩΤΟ ΕΠΕΙΣΟΔΙΟ ΕΜΠΥΡΕΤΗΣ ΟΥΡΟΛΟΙΜΩΞΗΣ Η ΚΥΣΤΕΟΟΥΡΗΤΗΡΙΚΗΣ ΠΑΛΙΝΔΡΟΜΗΣΗΣ

Ν. Γκιουρτζής¹, Π. Μίχου², Α.- Ε. Στοϊμένη¹, Κ. Χειράκης¹, Β. Καρατησίδου¹, Θ. Βασιλειάδου¹, Β. Λιάκος³, Χ. Ανταχόπουλος³, Κ. Μακέδου⁴, Ν. Πρίντζα⁵, Δ. Τράμμα¹

¹ 4η Παιδιατρική Κλινική, Γενικό Νοσοκομείο Θεσσαλονίκης «Παπαγεωργίου», Αριστοτέλειο Πανεπιστήμιο Θεσσαλονίκης, Θεσσαλονίκη

² Παιδιατρική Κλινική, Γενικό Νοσοκομείο Θεσσαλονίκης «Γεννηματάς», Θεσσαλονίκη

³ 3η Παιδιατρική Κλινική, Γενικό Νοσοκομείο Θεσσαλονίκης «Ιπποκράτειο», Αριστοτέλειο Πανεπιστήμιο Θεσσαλονίκης, Θεσσαλονίκη

⁴ Εργαστήριο Βιοχημείας, Πανεπιστημιακό Νοσοκομείο Θεσσαλονίκης «ΑΧΕΠΑ», Αριστοτέλειο Πανεπιστήμιο Θεσσαλονίκης, Θεσσαλονίκη

⁵ 1η Παιδιατρική Κλινική, Γενικό Νοσοκομείο Θεσσαλονίκης «Ιπποκράτειο», Αριστοτέλειο Πανεπιστήμιο Θεσσαλονίκης, Θεσσαλονίκη

Εισαγωγή: Τα παιδιά με εμπύρετες λοιμώξεις του ουροποιητικού συστήματος (fUTIs) ενδέχεται να διατρέχουν κίνδυνο ανάπτυξης νεφρικών ουλών. Νέοι και παραδοσιακοί βιοδείκτες μπορεί να προβλέψουν τον κίνδυνο δημιουργίας ουλών.

Σκοπός: Η διερεύνηση του προγνωστικού ρόλου της προκαλσιτονίνης (PCT), της C-αντιδρώσας πρωτεΐνης (CRP) και άλλων δεικτών στην ανάπτυξη νεφρικών ουλών σε παιδιατρικούς ασθενείς με πρώτο επεισόδιο fUTI.

Υλικό - Μέθοδοι: Η μελέτη πραγματοποιήθηκε σύμφωνα με την έγκριση της επιτροπής δεοντολογίας του Τμήματος Ιατρικής του Αριστοτελείου Πανεπιστημίου Θεσσαλονίκης (Αρ. 108/2023). Οι ασθενείς που συμπεριλήφθηκαν υποβλήθηκαν σε υπερηχογράφημα νεφρών (US). Τα πρωτεύοντα καταληκτικά σημεία ήταν η συσχέτιση της PCT, της CRP και των λευκών αιμοσφαιρίων (WBC) με τις νεφρικές ουλές. Τα δευτερεύοντα καταληκτικά σημεία ήταν η συσχέτιση της PCT, της CRP και των WBC με την κυστεοουρητηρική παλινδρόμηση (ΚΟΥΠ). Τιμή $p < 0,05$ θεωρήθηκε στατιστικά σημαντική.

Αποτελέσματα: Συμπεριλήφθηκαν 65 παιδιατρικοί ασθενείς (ηλικίας 1–16 ετών) με πρώτη fUTI, από τον Φεβρουάριο 2023 έως τον Ιανουάριο 2025. Δεκαέξι ασθενείς παρουσίασαν ΚΟΥΠ και 13 ανέπτυξαν νεφρικές ουλές. Τα επίπεδα της C-αντιδρώσας πρωτεΐνης ήταν σημαντικά αυξημένα στην ομάδα με ΚΟΥΠ ($p=0,026$). Σε σειρά αναλύσεων λογιστικής παλινδρόμησης, παθολογικά ευρήματα στο US και σοβαρή ΚΟΥΠ συσχετίστηκαν με νεφρικές ουλές ($p=0,009$ και $p=0,016$, αντίστοιχα). Η βέλτιστη τιμή cut-off της PCT για την πρόβλεψη ουλοποίησης υπολογίστηκε στα 6,05 ng/ml (ευαισθησία: 36% και ειδικότητα: 97%), και της CRP στα 3,62 mg/dl (ευαισθησία: 63,6% και ειδικότητα: 62,1%).

Συμπεράσματα: Η μελέτη αυτή έδειξε στατιστικά σημαντική διαφορά στα επίπεδα της CRP μεταξύ των ομάδων με και χωρίς ΚΟΥΠ. Τα παθολογικά ευρήματα στο US και η σοβαρή ΚΟΥΠ αποτέλεσαν τους σημαντικότερους προγνωστικούς παράγοντες για την ανάπτυξη νεφρικών ουλών. Δεν παρατηρήθηκε στατιστικά σημαντική διαφορά στα επίπεδα της PCT και των WBC μεταξύ των ομάδων με και χωρίς ΚΟΥΠ ή με και χωρίς νεφρικές ουλές. Το μικρό μέγεθος δείγματος ενδέχεται να επηρέασε τα αποτελέσματα της μελέτης.



EP07 | ΕΞΩΚΥΤΤΑΡΙΕΣ ΠΑΓΙΔΕΣ ΟΥΔΕΤΕΡΟΦΙΛΩΝ ΣΕ ΠΑΙΔΙΑΤΡΙΚΕΣ ΛΟΙΜΩΞΕΙΣ: ΜΙΑ ΣΥΣΤΗΜΑΤΙΚΗ ΑΝΑΣΚΟΠΗΣΗ

Α.- Ε. Στοϊμένη¹, Ν. Γκιουρτζής¹, Β. Καρατησίδου¹, Ν. Χαριτάκης², Κ. Μακέδου³, Δ. Τράμμα¹, Π. Παναγοπούλου¹

¹ 4η Παιδιατρική Κλινική, Γενικό Νοσοκομείο Θεσσαλονίκης «Παπαγεωργίου», Αριστοτέλειο Πανεπιστήμιο Θεσσαλονίκης, Θεσσαλονίκη

² Κλινική «Άγιος Λουκάς», Θεσσαλονίκη

³ Εργαστήριο Βιοχημείας, Πανεπιστημιακό Νοσοκομείο Θεσσαλονίκης «ΑΧΕΠΑ», Αριστοτέλειο Πανεπιστήμιο Θεσσαλονίκης, Θεσσαλονίκη

Σκοπός: Η παρούσα συστηματική ανασκόπηση στοχεύει στην αξιολόγηση των διαθέσιμων δεδομένων σχετικά με τον ρόλο των εξωκυττάρων παγίδων ουδετερόφιλων (Neutrophil Extracellular Traps, NETs) στις παιδιατρικές λοιμώξεις και τη διερεύνηση της πιθανής συσχέτισής τους με τη βαρύτητα και την παθογένεια της νόσου.

Υλικό - Μέθοδοι: Η ανασκόπηση διεξήχθη σύμφωνα με τις κατευθυντήριες οδηγίες PRISMA, με συστηματική αναζήτηση στις βάσεις δεδομένων MEDLINE/PubMed και Scopus έως τον Σεπτέμβριο του 2025. Συμπεριλήφθηκαν πρωτογενείς μελέτες σε παιδιατρικούς πληθυσμούς που αξιολογούσαν τους δείκτες NETs σε λοιμώξεις, ενώ η ποιότητα των μελετών εκτιμήθηκε με την τροποποιημένη κλίμακα Newcastle–Ottawa.

Αποτελέσματα: Συνολικά συμπεριλήφθηκαν έντεκα μελέτες. Στις λοιμώξεις του ουροποιητικού συστήματος παρατηρήθηκαν αυξημένα επίπεδα NETs στα ούρα, γεγονός που υποδηλώνει τοπική ενεργοποίηση του μηχανισμού της NETωσης και συσχέτιση με τη φλεγμονώδη απόκριση. Στις λοιμώξεις του αναπνευστικού, η παρουσία NETs ήταν συχνή και σε ορισμένες μελέτες συσχετίστηκε με τη βαρύτητα της νόσου. Στη νόσο από COVID-19, τα επίπεδα NETs δεν παρουσίαζαν σταθερή αύξηση στις ήπιες μορφές, αλλά ήταν σημαντικά αυξημένα σε περιπτώσεις πολυσυστηματικού φλεγμονώδους συνδρόμου, υποδηλώνοντας τη συμμετοχή τους στη συστηματική φλεγμονή. Τα δεδομένα σχετικά με τη σηψαιμία ήταν ετερογενή και δεν επέτρεψαν σαφή συμπεράσματα.

Συμπεράσματα: Συνολικά, τα NETs φαίνεται να συμμετέχουν ενεργά στην παθοφυσιολογία διαφόρων παιδιατρικών λοιμώξεων, με διαφοροποιήσεις ανάλογα με τον τύπο και τη βαρύτητα της νόσου. Οι ουρολοιμώξεις και οι αναπνευστικές λοιμώξεις εμφανίζουν ομοιογενή δεδομένα, ενώ στη συστηματική φλεγμονή, όπως στο MIS-C, οι NETs πιθανώς ενισχύουν τη φλεγμονώδη απάντηση. Η ετερογένεια των ευρημάτων υπογραμμίζει την ανάγκη για τυποποιημένες μεθοδολογίες και περαιτέρω προοπτικές μελέτες.

EP08 | ΦΑΙΝΟΤΥΠΙΚΗ ΚΑΙ ΓΟΝΟΤΥΠΙΚΗ ΕΤΕΡΟΓΕΝΕΙΑ ΣΤΟ ΣΥΝΔΡΟΜΟ GITELMAN ΜΕ ΕΝΑΡΞΗ ΣΤΗΝ ΠΑΙΔΙΚΗ ΗΛΙΚΙΑ: ΣΕΙΡΑ ΠΕΡΙΣΤΑΤΙΚΩΝ

Κ. Βαρδάκη¹, Μ. Δράκος², Χ. Πλέρος³, Ι. Πετράκης³, Ε.-Κ. Δερμιτζάκη³, Κ. Στυλιανού³

¹ Παιδιατρική & Νεφρολογική Κλινική, Πανεπιστημιακό Νοσοκομείο Ηρακλείου, Ιατρική Σχολή, Πανεπιστήμιο Κρήτης, Ηράκλειο

² Εργαστήριο Νευρολογίας & Νευρογενετικής, Ιατρική Σχολή, Πανεπιστήμιο Κρήτης, Ηράκλειο

³ Νεφρολογική Κλινική, Πανεπιστημιακό Νοσοκομείο Ηρακλείου, Ιατρική Σχολή, Πανεπιστήμιο Κρήτης, Ηράκλειο

Σκοπός: Το σύνδρομο Gitelman (GS) είναι μια αυτοσωμική υπολειπόμενη σωληναριοπάθεια με απώλεια άλατος, προκαλούμενη από μεταλλάξεις καταρχήν στο γονίδιο SLC12A3, που κωδικοποιεί το συμ-μεταφορέα NaCl. Παρότι τα συμπτώματα συνήθως εμφανίζονται στην παιδική ή εφηβική ηλικία, η διάγνωση συχνά είναι καθυστερημένη. Η παρούσα μελέτη περιγράφει περιπτώσεις GS με έναρξη στην παιδική ηλικία, αναδεικνύοντας τη μεταβλητότητα γονότυπου–φαινότυπου και τους περιορισμούς των σύγχρονων γενετικών μεθόδων ελέγχου.

Υλικό-Μέθοδοι: Μελετήθηκαν αναδρομικά επτά ασθενείς με GS έναρξης στην παιδική ηλικία από την Κρήτη και γύρω νησιωτικές περιοχές. Συλλέχθηκαν κλινικά, βιοχημικά και γενετικά δεδομένα και πραγματοποιήθηκε Whole Exome Sequencing (WES), ακολουθούμενη από βιοπληροφορική ανάλυση και ερμηνεία των παραλλαγών. Ελέγχθηκαν τα γονίδια SLC12A3, CLCNKB, KCNJ10, FXVD2 και HNF1B.

Αποτελέσματα: Όλοι οι ασθενείς παρουσίασαν συμπτώματα κατά την παιδική ή εφηβική ηλικία, όπως μυϊκές κράμπες, κόπωση ή συγκοπτικά επεισόδια, ωστόσο η μέση ηλικία διάγνωσης ήταν 27,4 (3-49) έτη. Η φαινοτυπική ετερογένεια κυμαινόταν από ασυμπτωματική υποκαλιαιμία έως επανειλημμένες νοσηλείες λόγω αρρυθμιών. Ο γενετικός έλεγχος ανέδειξε μία ομόζυγη παθολόγο παραλλαγή, τέσσερις σύνθετες ετεροζυγωτίες, μία μονοαλληλική παθολόγο παραλλαγή και μία ομόζυγη καλοήγη παραλλαγή στο SLC12A3 [Πίνακας 1]. Η παραλλαγή c.1181G>A (p.Gly394Asp) ανιχνεύθηκε σε δύο παιδιατρικούς ασθενείς, ενώ η c.716C>T (p.Ala239Val), προτείνεται ως νέα πιθανώς παθολόγος παραλλαγή. Δεν ανιχνεύθηκαν παραλλαγές στα γονίδια CLCNKB, KCNJ10, FXVD2 ή HNF1B.

Συμπεράσματα: Η παρούσα σειρά περιστατικών αναδεικνύει τη σημαντική κλινική και γενετική ετερογένεια του GS, καθώς και τη συχνή καθυστέρηση στη διάγνωση παρά την πρόωμη έναρξη των συμπτωμάτων. Η εκτενής γενετική ανάλυση είναι απαραίτητη, ιδιαίτερα σε άτυπες ή μονοαλληλικές περιπτώσεις, όπου οι περιορισμοί του WES ενδέχεται να αποκρύπτουν μεγάλες δομικές αναδιατάξεις ή βαθιές ενδοϊντρονικές παραλλαγές. Συμπληρωματικές μέθοδοι, όπως η MLPA ή η long-read sequencing, καθώς και λειτουργικές μελέτες, κρίνονται αναγκαίες για τη βελτίωση της ερμηνείας των παραλλαγών και της διαγνωστικής ακρίβειας.



Πίνακας 1: Φαινοτυπικά και Γονοτυπικά Χαρακτηριστικά των 7 ασθενών με σύνδρομο Gitelman

A/A	Φύλο	Ηλικία στη Διάγνωση	Κλινικό Προφίλ	Αντιμετώπιση	Ανιχνευθείσα Παραλλαγή στο SLC12A3	Ζυγωτία	Ταξινόμηση Παραλλαγής	Αμινοξική Μεταβολή
1	Άρρεν	14	Υποκαλιαιμία ανθεκτική στη θεραπεία	Συμπλήρωμα Κ	c.2981G>A	Ετερόζυγη	Παθολόγος	p.(Cys994Tyr)
				Συμπλήρωμα Mg	c.1181G>A	Ετερόζυγη	Παθολόγος	p.(Gly394Asp)
				Επλερερόνη				
2	Θήλυ	3	Υποκαλιαιμία μετά από έμετο	Συμπλήρωμα Κ	c.1181G>A	Ετερόζυγη	Παθολόγος	p.(Gly394Asp)
				Συμπλήρωμα Mg	c.1180+1G>T	Ετερόζυγη	Παθολόγος	p.?
3	Θήλυ	40	Επαναλαμβανόμενες νοσηλείες με χαμηλό Κ και Mg	Συμπλήρωμα Κ	c.237_238dup	Ομόζυγη	Παθολόγος	p.(Arg80ProfsTer35)
				Συμπλήρωμα Mg				
				Σπιρονολακτόνη				
4	Θήλυ	31	Μία νοσηλεία με χαμηλό Κ και Mg	Συμπλήρωμα Κ	c.1805_1806del	Ετερόζυγη	Πιθανώς Παθολόγος	p.(Tyr602CysfsTer31)
				Σπιρονολακτόνη	c.2221G>A	Ετερόζυγη	Παθολόγος	p.(Gly741Arg)
					c.2633+1G>A	Ετερόζυγη	Παθολόγος	p.?
5	Θήλυ	35	Υποκαλιαιμία με φυσιολογικό Mg, ρενίνη και αλδοστερόνη	Συμπλήρωμα Κ	c.557G>A	Ετερόζυγη	Πιθανώς Παθολόγος	p.(Gly186Asp)
					c.716C>T	Ετερόζυγη	Αβέβαιης Σημασίας	p.(Ala239Val)
					c.37G>C	Ετερόζυγη	Αβέβαιης Σημασίας	p.(Ala13Pro)
6	Θήλυ	20	Τυχαία ανίχνευση χαμηλού Κ	Συμπλήρωμα Κ	c.1928C>T	Ετερόζυγη	Παθολόγος	p.(Pro643Leu)
7	Θήλυ	49	Επεισόδια αρρυθμίας - επαναλαμβανόμενες νοσηλείες με χαμηλό Κ	Συμπλήρωμα Κ	c.788C>G	Ομόζυγη	Καλοήθης	p.(Ala263Gly)

EP09 | ΝΟΣΗΛΕΥΤΙΚΗ ΦΡΟΝΤΙΔΑ ΣΤΑ ΠΑΙΔΙΑ ΜΕ ΧΡΟΝΙΑ ΝΕΦΡΙΚΗ ΝΟΣΟ ΠΕΡΙΤΟΝΑΙΚΟΣ ΚΑΘΕΤΗΡΑΣ

Σ. Γούτου, Κ. Χαρπαντίδου

Νεφρολογική Μονάδα Παίδων, Α' Παιδιατρική Κλινική, Αριστοτέλειο Πανεπιστήμιο Θεσσαλονίκης, Γενικό Νοσοκομείο Θεσσαλονίκης «Ιπποκράτειο», Θεσσαλονίκη

Σκοπός: Η Χρόνια Νεφρική Νόσος (ΧΝΝ) στον παιδιατρικό πληθυσμό αποτελεί μια σύνθετη και εξελισσόμενη κατάσταση που επηρεάζει καθοριστικά τη σωματική, συναισθηματική ανάπτυξη και ισορροπία του παιδιού, επομένως και την ποιότητα ζωής του.

Η περιτοναϊκή κάθαρση αποτελεί την μέθοδο επιλογής υποκατάστασης της νεφρικής λειτουργίας στα παιδιά, λόγω της δυνατότητας κατ' οίκον θεραπείας, της απουσίας αγγειακής προσπέλασης και της αιμοδυναμικής σταθερότητας που παρέχει.

Σκοπός της παρούσας εργασίας είναι η ανάδειξη της αναγκαιότητας και σημασίας της εξειδικευμένης νοσηλευτικής φροντίδας στην διαχείριση του περιτοναϊκού καθετήρα περιτοναϊκής κάθαρσης και στην πρόληψη και αντιμετώπιση των σχετιζόμενων επιπλοκών.

Υλικό και Μέθοδος: Πραγματοποιήθηκε βιβλιογραφική ανασκόπηση της ελληνικής και διεθνούς βιβλιογραφίας από επικυρωμένα επιστημονικά δεδομένα.

Χρησιμοποιήθηκαν κατευθυντήριες οδηγίες της International Society for Peritoneal Dialysis (ISPD) και σύγχρονες παιδιατρικές νεφρολογικές και νοσηλευτικές μελέτες. Αναλύθηκαν δεδομένα που αφορούν την περιποίηση του σημείου εξόδου του καθετήρα, την εφαρμογή άσηπτης τεχνικής, την εκπαίδευση των γονέων και την αντιμετώπιση των συχνότερων επιπλοκών.

Αποτελέσματα: Η ανασκόπηση ανέδειξε ότι η τεκμηριωμένη, συστηματική και εξατομικευμένη νοσηλευτική φροντίδα παίζει καθοριστικό ρόλο στην μείωση των λοιμώξεων του σημείου εξόδου του καθετήρα και της περιτονίτιδας που αποτελούν τις σημαντικότερες επιπλοκές της μεθόδου. Η σχολαστική τήρηση άσηπτης τεχνικής, η καθημερινή αξιολόγηση του καθετήρα και η έγκαιρη αναγνώριση των σημείων φλεγμονής (πόνος, πυρετός, θολερότητα περιτοναϊκού υγρού, οίδημα, ερυθρότητα) αποτελούν βασικά μέτρα πρόληψης.

Επίσης πολύ σημαντικό ρόλο κατέχει η οργανωμένη εκπαίδευση και υποστήριξη της οικογένειας γιατί ενισχύει το αίσθημα ασφάλειας, ενισχύει τη συμμόρφωση και μειώνει τα ποσοστά επιπλοκών στην κατ' οίκον θεραπεία.

Συμπεράσματα: Η νοσηλευτική φροντίδα του παιδιού με ΧΝΝ και καθετήρα περιτοναϊκής κάθαρσης διαδραματίζει καθοριστικό ρόλο στην διατήρηση της λειτουργικότητας του καθετήρα, στην πρόληψη λοιμώξεων και στην βελτίωση της ποιότητας ζωής. Ο νοσηλευτής αποτελεί το βασικότερο μέλος της διεπιστημονικής ομάδας γιατί είναι το άτομο που αλληλεπιδρά περισσότερο με το παιδί και το περιβάλλον του, συμβάλλοντας έτσι τόσο στην κλινική παρακολούθηση όσο και στην εκπαίδευση και ενδυνάμωση της οικογένειας.



EP10 | ΠΑΡΟΥΣΙΑΣΗ ΠΕΡΙΣΤΑΤΙΚΩΝ ΣΥΝΔΡΟΜΟΥ ΚΑΡΥΟΘΡΑΥΣΤΗ ΑΠΟ ΤΗΝ ΚΑΘ' ΗΜΕΡΑ ΚΛΙΝΙΚΗ ΠΡΑΞΗ

Σ. Βάρδα¹, Μ. Μπαλή¹ Μ. Χωριανοπούλου¹, Φ. Χατζηευστρατίου¹, Α. Νασικά¹, Φ. Μυλωνά²

¹ Παιδιατρική Κλινική, Γενικό Νοσοκομείο Παιδων Πεντέλης, Πεντέλη, Αθήνα

² Υπεύθυνη Παιδονεφρολογικού Ιατρείου & Συντονίστρια Διευθύντρια Παιδιατρικής Κλινικής, Γενικό Νοσοκομείο Παιδων Πεντέλης, Πεντέλη, Αθήνα

Σκοπός: Παρουσίαση κλινικών περιστατικών με Σύνδρομο Καρυοθραύστη. Η ανάδειξη του συγκεκριμένου συνδρόμου, που δεν πρέπει να αμελείται κατά τη διαφοροδιάγνωση ασθενών με λευκωματουρία ή άλλος αριστερής νεφρικής χώρας, ιδίως όταν δεν τεκμηριώνεται η παρουσία κολικού νεφρού.

Υλικό – Μέθοδοι: Αναδρομική μελέτη παρατήρησης. Παιδονεφρολογικό Ιατρείο Γ.Ν. Παιδων Πεντέλης, Ιούνιος 2021- Ιούλιος 2024. Ανασκόπηση φυσικού, ηλεκτρονικού φακέλου ασθενών. Συμπεριλήφθησαν όσοι πληρούσαν κλινικά, εργαστηριακά κριτήρια και απεικονιστική επιβεβαίωση του συνδρόμου.

Αποτελέσματα: Ασθενής 1. Αγόρι 13 ετών. Ιστορικό νοσηλείας προ διαιτίας, λόγω άλλους αριστερής κοιλιακής χώρας, εμέτων, μακροσκοπικής αιματουρίας, που αποδόθηκαν σε κολικό νεφρού. Έλαβε μίγμα Κιτρικού Καλίου, Κιτρικού Μαγνησίου, Πυριδοξίνης λόγω ασβεστιουρίας και κρυστάλλων, με καλή ανταπόκριση. Έκτοτε παρακολούθηση. 2 έτη αργότερα εμφάνιση πρωτεινουρίας (321mg/ 24h), ορθοστατικής πρωτεινουρίας. Έλεγχος σπειραματονεφρίτιδας, αυτοαντισωμάτων αρνητικός. Φυσιολογική νεφρική λειτουργία. Χωρίς αρτηριακή υπέρταση. Υπέρηχος κοιλίας, ΝΟΚ χωρίς παθολογία. Από Triplex αριστερής νεφρικής φλέβας κριτήρια συμβατά με Σύνδρομο Καρυοθραύστη.

Ασθενής 2. Αγόρι 15 ετών ψηλού αναστήματος, ελαφρώς ελλιποβαρής (BMI 17,5). Τυχαίο εύρημα λευκωματουρίας (300mg/dl), χωρίς αιματουρία. Αναφερόμενη στρεπτοκοκκική λοίμωξη προ δεκαπενθήμερου. Εργαστηριακός, ανοσολογικός έλεγχος, ΑΣΤΟ, νεφρική λειτουργία, αρτηριακή πίεση φυσιολογικά. Από συλλογή ούρων 24ώρου ανευρέθη εμμένουσα ήπια λευκωματουρία (496mg/24h) και ορθοστατική πρωτεινουρία. Υπέρηχος κοιλίας, ΝΟΚ άνευ παθολογικών ευρημάτων. Το Doppler αριστερής νεφρικής φλέβας ανέδειξε ευρήματα συμβατά με ήπιο σύνδρομο καρυοθραύστη. Ο ασθενής παραμένει ασυμπτωματικός, βελτιούμενος, σε τακτική παρακολούθηση.

Ασθενής 3. Κορίτσι 12 ετών. Διαλείπουσα λευκωματουρία σε τυχαίο έλεγχο. Μέγιστη τιμή Λευκώματος (1199mg/24h). Χωρίς αιματουρία. Νεφρική λειτουργία, αρτηριακή πίεση φυσιολογικές. Ανοσολογικός έλεγχος αρνητικός. Θετική ορθοστατική πρωτεινουρία. Έναρξη αγωγής με Ραμιπρίλη. Από Doppler αριστερής νεφρικής φλέβας ευρήματα υπέρ συνδρόμου Καρυοθραύστη. Έκτοτε σε παρακολούθηση, βελτιούμενη, υπό Ραμιπρίλη.

Ασθενής 4. Αγόρι 5 ετών. Ανεύρεση λευκωματουρίας (2110 mg/L) σε έλεγχο εμπυρέτου, δυσουρίας. Λόγω εμμένοντος λόγου Λεύκωμα / Κρεατινίνη=0,59 και ορθοστατικής πρωτεινουρίας, έγινε υπέρηχος που δεν ανέδειξε αρχικά σύνδρομο Καρυοθραύστη. Έναρξη Ραμιπρίλης, με αύξηση δόσης λόγω μη ανταπόκρισης αρχικά. Επαναληπτικός υπέρηχος πληρούσε όλα τα κριτήρια συνδρόμου Καρυοθραύστη. Παραμένει ασυμπτωματικός, βελτιούμενος. Αρτηριακή πίεση, νεφρική λειτουργία φυσιολογικές.

Συμπεράσματα: Το σύνδρομο Καρυοθραύστη αποτελεί σπάνια, αλλά όχι αμελητέα αιτία άλλους αριστερής νεφρικής χώρας, που μπορεί να εκδηλωθεί με λευκωματουρία ή και ορθοστατική πρωτεινουρία. Σε υψηλή κλινική υποψία, ο απεικονιστικός έλεγχος από εξειδικευμένους ακτινοδιαγνώστες κρίνεται καίριας σημασίας για τη διάγνωση.

EP11 | ΑΤΥΠΟ ΑΙΜΟΛΥΤΙΚΟ ΟΥΡΑΙΜΙΚΟ ΣΥΝΔΡΟΜΟ ΣΤΑ ΠΑΙΔΙΑ: 13 ΧΡΟΝΙΑ ΕΜΠΕΙΡΙΑΣ ΕΝΟΣ ΚΕΝΤΡΟΥ

Γ. Μαλακασιώτη¹, Μ. Μήλα¹, Α. Ζαμπέτογλου¹, Ε. Γκολέ¹, Β. Ασκητή¹

Νεφρολογικό Τμήμα, Γενικό Νοσοκομείο Παιδών Αθηνών «Π. & Α. Κυριακού», Αθήνα

Σκοπός: Σκοπός της μελέτης ήταν η περιγραφή παιδιών με άτυπο αιμολυτικό ουραιμικό σύνδρομο (aHUS) που αντιμετωπίστηκαν στο κέντρο μας μεταξύ 2012-2025.

Υλικό - Μέθοδοι: Μελετήθηκαν αναδρομικά κλινικά χαρακτηριστικά, ορολογικές και γενετικές παράμετροι, θεραπευτικές παρεμβάσεις και η έκβαση παιδιών με aHUS.

Αποτελέσματα: Συμπεριλήφθηκαν 9 παιδιά με aHUS διάμεσης ηλικίας 104 μηνών κατά τη διάγνωση. Παραλλαγές στο *CFH*, *CFI*, *CFHR3-1* και *MCP* ανιχνεύθηκαν σε 1, 1, 3 και 3 παιδιά, αντίστοιχα. 2 από τους 3 ασθενείς με απαλοιφή *CFHR3-1* είχαν anti-CFH αντισώματα και χαμηλό C3 στη διάγνωση. 5 παιδιά χρειάστηκαν αιμοκάθαρση και 2 πλασμαφαίρεση (1 με *CFH*, 1 με *CFHR3-1*). 5 παιδιά έλαβαν αναστολείς συμπληρώματος (CI) και 4 δεν έλαβαν (1 διαγνώστηκε στην προ-CI εποχή, 3 υφέθηκαν αυτόματα). 2 ασθενείς με αυτόματη ύφεση έφεραν παραλλαγές *MCP* και απαλοιφή *CFHR3-1* αντίστοιχα. Ο διάμεσος χρόνος μέχρι την έναρξη CI ήταν 6 μέρες (0- 1831 ημέρες, για τον ασθενή με παραλλαγή *MCP* που έλαβε αγωγή στην τρίτη υποτροπή) και για την επίτευξη ύφεσης ήταν 2.5 μέρες. Η αγωγή με CI διεκόπη σε 2 ασθενείς χωρίς περαιτέρω υποτροπές: 1 με παραλλαγή *MCP* και 1 με anti-CFH αντισώματα που έλαβε στεροειδή και MMF. Μετά διάμεσο χρόνο παρακολούθησης 17 μηνών, 6 ασθενείς είχαν φυσιολογική νεφρική λειτουργία, 1 ΧΝΝ σταδίου 2 και 2 νεφρική νόσο τελικού σταδίου (1 διεγνωσμένος στην προ-CI εποχή). 3 παιδιά είχαν λευκωματουρία και υπέρταση.

Συμπεράσματα: Σχεδόν όλοι οι ασθενείς με aHUS που έλαβαν CI παρουσίασαν ύφεση της νόσου με καλή νεφρολογική έκβαση. Παιδιά με παραλλαγές *MCP* παρουσίασαν αυτόματη ύφεση. Η διακοπή των CI είναι εφικτή σε επιλεγμένες περιπτώσεις βάσει του γενετικού ελέγχου και των anti-CFH αντισωμάτων.



EP13 | ΝΕΦΡΟΓΕΝΗΣ ΑΡΤΗΡΙΑΚΗ ΥΠΕΡΤΑΣΗ-ΠΑΡΟΥΣΙΑΣΗ ΠΕΡΙΣΤΑΤΙΚΟΥ

Μ. Λεκαδίτη¹, Ε. Γιαννοπούλου², Σ. Αργυράκης¹, Δ. Τσιλιβαράκης², Θ. Συριοπούλου¹

¹ Παιδιατρική Κλινική, Γενικό Νοσοκομείο Καλαμάτας, Καλαμάτα

² Καρδιολογική Κλινική, Γενικό Νοσοκομείο Καλαμάτας, Καλαμάτα

Σκοπός: Ευαισθητοποίηση για παρακολούθηση της αρτηριακής υπέρτασης σε βρέφη με ιστορικό προωρότητας και νεφρικής νόσου.

Υλικό - Μέθοδος: Βρέφος άρρεν 20 μηνών αλβανικής καταγωγής προσκομίστηκε λόγω εμπύρετου και εμέτων. Γεννήθηκε στις 35 εβδομάδες με καισαρική τομή λόγω εκλαμψίας από μητέρα με αρτηριακή υπέρταση και ινσουλινοεξαρτώμενο ΣΔτ2, χωρίς καλή ρύθμιση. Γεννήθηκε με Apgar score 1/6, διασωληνώθηκε και νοσηλεύτηκε σε MENN για 50 μέρες λόγω περιγεννητικού στρες, οξείας νεφρικής ανεπάρκειας υπό περιτοναϊκή κάθαρση, και περιγεννητική λοίμωξη. Εξήλθε με οδηγίες για αγωγή με καπτοπρίλη. Επειδή επέστρεψε στην Αλβανία σε ηλικία 7 μηνών σταμάτησε την αγωγή και την παρακολούθηση. Από εξαμήνου η οικογένεια επανήλθε στην Ελλάδα και πραγματοποιεί τους εμβολιασμούς και την παρακολούθηση του σε πρωτοβάθμια δομή.

Αποτελέσματα: Το βρέφος, με βάρος <<3^η εκατοστιαία θέση, αντιμετωπίστηκε ως λοίμωξη ανώτερου αναπνευστικού με ωτίτιδα με ενδοφλέβια ενυδάτωση και αντιβίωση, παρουσιάζοντας σταδιακή βελτίωση της κλινικής του εικόνας. Προ εξόδου έγινε μέτρηση της αρτηριακής πίεσης σε άνω άκρα, με τιμή σε αριστερό χέρι 145/85mmHg. Ο έλεγχος συμπληρώθηκε με υπερηχογράφημα ΝΟΚ όπου αμφότεροι οι νεφροί ελέγχθηκαν με διαστάσεις μικρότερες από τις αναμενόμενες για την ηλικία του και αυξημένη ηχογένεια του παρεγχύματος. Το υπερηχογράφημα καρδιάς ανέδειξε ελαφριά υπερτροφία του τοιχώματος της αριστερής κοιλίας, με καλή συσταλτικότητα και EF=75%. Ο ασθενής διακομίστηκε σε τριτοβάθμιο νοσοκομείο που αντιμετωπίστηκε από διεπιστημονική ομάδα παιδιάτρων, παιδονεφρολόγων, παιδοκαρδιολόγων. Λόγω της αρτηριακής υπέρτασης νεφρογενούς αιτιολογίας και έλαβε αγωγή με καπτοπρίλη συνεχίζοντας το follow-up στο νοσοκομείο μας.

Συμπεράσματα: Βάσει των οδηγιών της Αμερικανικής Ακαδημίας Παιδιατρικής, ο προσυμπτωματικός έλεγχος για υπέρταση στα παιδιά ξεκινάει στα τρία έτη. Εντούτοις, είναι θεμελιώδους σημασίας σε παιδιά με ιστορικό προωρότητας, νεφρικής νόσου, παχυσαρκία και ΣΔ να παρακολουθείτε και να καταγράφεται ετησίως, από τον πρώτο χρόνο ζωής.

EP14 | ΓΕΝΕΤΙΚΗ ΥΠΟΦΩΣΦΑΤΑΙΜΙΚΗ ΡΑΧΙΤΙΔΑ ΧΩΡΙΣ ΤΥΠΙΚΗ ΚΛΙΝΙΚΗ ΕΙΚΟΝΑ: Ο ΡΟΛΟΣ ΤΟΥ ΚΛΙΝΙΚΟΥ ΙΑΤΡΟΥ

Β. Διαμαντίδου¹, Α. Κοντού¹, Ά. Σαράντη¹, Α. Βέρβερη², Ν. Πρίντζα¹

¹ Α' Παιδιατρική Κλινική Αριστοτέλειο Πανεπιστήμιο Θεσσαλονίκης, Γενικό Νοσοκομείο Θεσσαλονίκης «Ιπποκράτειο», Αριστοτέλειο Πανεπιστήμιο Θεσσαλονίκης, Θεσσαλονίκη

² Τμήμα Γενετικής Σπανίων Νοσημάτων, Πανεπιστημιακό Γενικό Νοσοκομείο Θεσσαλονίκης, «Παπαγεωργίου», Θεσσαλονίκη

Σκοπός: Η φυλοσύνδετη υποφωσφαταιμική ραχίτιδα (X-linked hypophosphatemia, XLH) αποτελεί τη συχνότερη κληρονομική μορφή νεφρικής φωσφατουρίας και οφείλεται σε μεταλλάξεις του γονιδίου *PHEX*. Η διαταραχή οδηγεί σε αυξημένα επίπεδα FGF23, νεφρική απώλεια φωσφόρου και ελαττωμένη οστική μεταλλοποίηση. Η κλασική κλινική εικόνα περιλαμβάνει κοντό ανάστημα, βιοχημικές παραμορφώσεις και υποφωσφαταιμία. Ωστόσο, η φαινοτυπική ετερογένεια μπορεί να οδηγήσει σε άτυπη ή υποκλινική έκφραση, καθιστώντας τη διάγνωση ιδιαίτερα απαιτητική. Σκοπός η ανάδειξη της διαγνωστικής πρόκλησης σε παιδί με χρόνια νεφρική νόσο (XNN) και διαταραχή ανάπτυξης, χωρίς τυπικά οστικά ευρήματα, στο οποίο ανιχνεύθηκε παραλλαγή άγνωστης κλινικής σημασίας (VUS) στο *PHEX*.

Υλικό - Μέθοδοι: Παρουσιάζεται περίπτωση νηπίου άρρενος φύλου με αρτηριακή υπέρταση, XNN σταδίου II–III και χαμηλό ανάστημα. Κατά τον αρχικό έλεγχο διαπιστώθηκαν ρικνοί νεφροί με συνυπόστατη κυστεοουρητηρική παλινδρόμηση, η οποία αντιμετωπίστηκε επιτυχώς, με εμμένουσα ωστόσο νεφρική δυσλειτουργία και υπέρταση. Η διαγνωστική διερεύνηση περιέλαβε εκτενή εργαστηριακό και απεικονιστικό έλεγχο, χωρίς τεκμηρίωση κάποιας νεφροπάθειας. Ακολούθησε γενετικός έλεγχος με αλληλούχιση νέας γενιάς (renal superpanel). Η ερμηνεία των ευρημάτων πραγματοποιήθηκε σύμφωνα με τα κριτήρια ACMG.

Αποτελέσματα: Δεν ανευρέθηκαν παθογόνες ή πιθανώς παθογόνες μεταλλάξεις στα γονίδια του panel. Εντοπίστηκε ημιζυγωτική παραλλαγή missense c.1405G>A (p.A1a469Thr) στο γονίδιο *PHEX*, ταξινομημένη ως VUS. Η παραλλαγή δεν έχει καταγραφεί σε μεγάλες διεθνείς βάσεις δεδομένων πληθυσμιακής συχνότητας. In silico αναλύσεις υποδεικνύουν πιθανή δυσμενή επίδραση στη δομή ή λειτουργία της πρωτεΐνης. Συστήθηκε έλεγχος της μητέρας για διερεύνηση πιθανής φορείας και παροχή γενετικής συμβουλευτικής. Η απουσία τυπικής εικόνας ραχίτιδας καθώς και η νορμοφωσφαταιμία χωρίς φωσφατουρία καθιστούν τη συσχέτιση γονοτύπου-φαινοτύπου αβέβαιη.

Συμπεράσματα: Η περίπτωση αναδεικνύει τη σημασία της γενετικής διερεύνησης σε παιδιά με ανεξήγητη XNN και διαταραχές ανάπτυξης, ακόμη και χωρίς χαρακτηριστικά οστικά ευρήματα. Η ανεύρεση VUS απαιτεί προσεκτική κλινικοεργαστηριακή συσχέτιση, οικογενειακό έλεγχο, μακροχρόνια παρακολούθηση και επαναξιολόγηση των γενετικών δεδομένων. Ο κλινικός ιατρός, και ιδιαίτερα ο παιδονεφρολόγος, διαδραματίζει καθοριστικό ρόλο στην ερμηνεία των γενετικών αποτελεσμάτων, στη λήψη θεραπευτικών αποφάσεων και στη συνολική διαχείριση του ασθενούς, αποφεύγοντας τόσο την υπερδιάγνωση όσο και την καθυστέρηση έγκαιρης παρέμβασης.



EP15 | ΝΕΦΡΙΚΗ ΣΥΜΜΕΤΟΧΗ ΣΤΗΝ IGA ΑΓΓΕΙΙΤΙΔΑ ΣΤΑ ΠΑΙΔΙΑ: ΜΙΑ ΑΝΑΔΡΟΜΙΚΗ ΜΕΛΕΤΗ ΣΕ ΤΡΙΤΟΒΑΘΜΙΟ ΚΕΝΤΡΟ

Α.Στοιμένη, Α. Γλαβά, Δ. Τράμμα

Δ' Παιδιατρική Κλινική, Αριστοτέλειο Πανεπιστήμιο Θεσσαλονίκης, Νοσοκομείο «Παπαγεωργίου», Θεσσαλονίκη

Σκοπός: Η IgA αγγειίτιδα αποτελεί τη συχνότερη συστηματική αγγειίτιδα της παιδικής ηλικίας, με ποικίλη κλινική εικόνα. Σκοπός της μελέτης ήταν η περιγραφή των κλινικών και εργαστηριακών χαρακτηριστικών παιδιατρικών ασθενών με IgA αγγειίτιδα και η διερεύνηση παραγόντων που σχετίζονται με νεφρική συμμετοχή.

Υλικό- Μέθοδοι: Πραγματοποιήθηκε αναδρομική μελέτη παιδιατρικών ασθενών με IgA αγγειίτιδα που διαγνώστηκαν στο Γενικό Νοσοκομείο Παπαγεωργίου κατά την περίοδο 2019–2026. Συλλέχθηκαν δημογραφικά, κλινικά και εργαστηριακά δεδομένα. Η νεφρική συμμετοχή ορίστηκε ως παρουσία αιματουρίας, λευκωματουρίας, υπέρτασης ή οξείας νεφρικής βλάβης.

Αποτελέσματα: Από τους 48 ασθενείς, 26 (54,2%) ήταν κορίτσια. Η διάμεση ηλικία ήταν 7 έτη (IQR 4,88–10,00). Γαστρεντερική συμμετοχή παρατηρήθηκε σε 26/48 ασθενείς (54,2%) και αρθρίτιδα σε 22/48 (45,8%), ενώ υποτροπή καταγράφηκε σε 9/48 (18,8%). Αιματουρία εμφανίστηκε σε 10/48 ασθενείς (20,8%) και λευκωματουρία σε 5/48 (10,4%). Υπέρταση καταγράφηκε σε 1/48 (2,1%), ενώ δεν παρατηρήθηκε οξεία νεφρική βλάβη σε κανέναν ασθενή. Κορτικοστεροειδή χορηγήθηκαν σε 29/48 (60,4%) και 1/48 (2%) υποβλήθηκε σε βιοψία νεφρού. Δε διαπιστώθηκαν στατιστικά σημαντικές διαφορές μεταξύ ασθενών με και χωρίς νεφρική συμμετοχή ως προς δημογραφικά ή εργαστηριακά χαρακτηριστικά. Τα επίπεδα IgA ήταν υψηλότερα στην ομάδα με νεφρική συμμετοχή ($p=0,08$), χωρίς να επιτευχθεί στατιστική σημαντικότητα.

Συμπεράσματα: Στον υπό μελέτη πληθυσμό, η νεφρική συμμετοχή ήταν ήπια και δε συσχετίστηκε σημαντικά με δημογραφικούς ή εργαστηριακούς δείκτες. Περαιτέρω μελέτες με μεγαλύτερο δείγμα απαιτούνται για την επιβεβαίωση πιθανών συσχετίσεων.

EP16 | Η ΑΝΤΑΠΟΚΡΙΣΗ ΣΤΟΥΣ ΑΝΑΣΤΟΛΕΙΣ ΚΑΛΣΙΝΕΥΡΙΝΗΣ ΕΝΤΟΣ ΤΟΥ ΠΡΩΤΟΥ ΕΤΟΥΣ ΘΕΡΑΠΕΙΑΣ ΠΡΟΒΛΕΠΕΙ ΤΗ ΜΑΚΡΟΧΡΟΝΙΑ ΕΚΒΑΣΗ ΤΟΥ ΚΟΡΤΙΚΟΑΝΘΕΚΤΙΚΟΥ ΝΕΦΡΩΣΙΚΟΥ ΣΥΝΔΡΟΜΟΥ ΣΤΑ ΠΑΙΔΙΑ;: ΤΑ ΑΠΟΤΕΛΕΣΜΑΤΑ ΜΙΑΣ ΜΟΝΟΚΕΝΤΡΙΚΗΣ ΜΕΛΕΤΗΣ

Γ. Μαλακασιώτη, Α. Ζαμπέτογλου, Ε. Γκολέ, Μ. Μήλα, Α. Μητσιώνη, Β. Ασκητή
Νεφρολογικό Τμήμα, Γενικό Νοσοκομείο Παιδών Αθηνών «Π. & Α. Κυριακού», Αθήνα

Σκοπός: Υπάρχει έλλειψη δεδομένων στην βιβλιογραφία αναφορικά με το ποιοι παράγοντες προβλέπουν την επίτευξη ύφεσης του κορτικοανθεκτικού νεφρωσικού συνδρόμου στα παιδιά στους 6 μήνες από την έναρξη αγωγής με CNI καθώς και αν αυτή προβλέπει επαρκώς τη μακροπρόθεσμη ύφεση και νεφρολογική έκβαση.

Υλικό-Μέθοδοι: Αναλύθηκαν αναδρομικά κλινικά, εργαστηριακά και θεραπευτικά δεδομένα ασθενών <18 ετών με μη μονογονιδιακό SRNS που διαγνώστηκαν μεταξύ 2008 και 2025 στο κέντρο μας. Η ποσοστιαία ελάττωση του λόγου λεύκωμα/κρεατινίνη ούρων (%ΔUPC) από την πρωτοδιάγνωση, το επίπεδο αλβουμίνης ορού (sAlb) και η συνολική ανταπόκριση στην αγωγή σύμφωνα με τον ορισμό των Συστάσεων Κλινικής Πρακτικής της IPNA συλλέχθηκαν στους 3, 6 και 12 μήνες μετά την έναρξη CNI και κατά την τελευταία διαθέσιμη εκτίμηση.

Αποτελέσματα: Συμπεριλήφθηκαν 20 παιδιά (50% κορίτσια, διάμεσης ηλικίας 28.5 μήνες). Κατά τους 3, 6 και 12 μήνες μετά έναρξη CNI 37%, 44% και 29% παρουσίαζαν μερική και 32%, 32% και 43% πλήρη ύφεση, αντίστοιχα. Η διάμεση τιμή %ΔUPC, sAlb και ποσοστού παιδιών με sAlb > 3 g/dL στους 3,6 και 12 μήνες μετά έναρξη CNI ήταν -96%, 4.1 g/dl, 84%, -96%, 4 g/dl, 88% και -99%, 3.9 g/dl, 100%, αντίστοιχα. Παράμετροι όπως η ηλικία, UPC, sAlb, και ιστοπαθολογική εικόνα κατά τη διάγνωση, UPC, sAlb, %ΔUPC στους 3 μήνες και χρήση ώσεων μεθυλπρεδνιζολόνης ή MMF δεν σχετίζονταν με την επίτευξη τουλάχιστο μερικής ύφεσης στους 6 μήνες. Μετά διάμεση παρακολούθηση 52 μηνών, 50% των ασθενών παρουσίαζαν τουλάχιστο μερική ύφεση, με 63% να έχουν τουλάχιστο 1 υποτροπή. Κατά την τελευταία εκτίμηση, 63% είχε φυσιολογική νεφρική λειτουργία, έναντι 21%, 5.3% και 10.5% με χρόνια νεφρική νόσο (XNN) σταδίου 2, 3 και 5, αντίστοιχα. Η %ΔUPC, sAlb και ανταπόκριση στην αγωγή στους 3, 6 και 12 μήνες δεν προέβλεπαν την κατάσταση ύφεσης ή τη βαρύτητα XNN κατά την τελευταία εκτίμηση.

Συμπεράσματα: Η πρώιμη (εντός του πρώτου έτους) ανταπόκριση στην αγωγή με CNI δε σχετίζεται με τη μακροπρόθεσμη επίτευξη ύφεσης σε παιδιά με SRNS. Ασθενείς που ανταποκρίνονται πρώιμα στη θεραπεία θα πρέπει να παρακολουθούνται στενά για τη διασφάλιση διατήρησης της ύφεσης και αντιμετώπιση υποτροπών. Είναι επιπλέον πιθανό ότι κάποιοι ασθενείς επιτυγχάνουν αργότερα ύφεση της νόσου



EP17 | Η ΑΠΟΤΕΛΕΣΜΑΤΙΚΟΤΗΤΑ ΤΗΣ ΣΥΝΔΥΑΣΜΕΝΗΣ ΦΑΡΜΑΚΕΥΤΙΚΗΣ ΑΓΩΓΗΣ ΣΤΟ ΚΟΡΤΙΚΟΑΝΘΕΚΤΙΚΟ ΝΕΦΡΩΣΙΚΟ ΣΥΝΔΡΟΜΟ

Γ. Μαλακασιώτη, Α. Ζαμπέτογλου, Ε. Γκολέ, Μ. Μήλα, Α. Μητσιώνη, Β. Ασκητή
Νεφρολογικό Τμήμα, Γενικό Νοσοκομείο Παιδών Αθηνών «Π. & Α. Κυριακού», Αθήνα

Σκοπός: Σκοπός της μελέτης ήταν η περιγραφή των θεραπευτικών στρατηγικών που χρησιμοποιήθηκαν σε παιδιά με κορτικοανθεκτικό νεφρωσικό σύνδρομο (SRNS) στο κέντρο μας και η επίδρασή τους στην πρωτεϊνουρία και τη μακροπρόθεσμη νεφρική έκβαση.

Υλικό-Μέθοδοι: Συλλέχθηκαν κλινικοεργαστηριακά και θεραπευτικά δεδομένα παιδιών <18 ετών με SRNS που παρακολουθούνταν στο κέντρο μας την περίοδο 2008-2025. Παιδιά με μονογονιδιακό SRNS αποκλείστηκαν από την ανάλυση.

Αποτελέσματα: Συμπεριλήφθηκαν 20 παιδιά (50% κορίτσια, διάμεση ηλικία 28.5 μήνες). Όλοι οι ασθενείς έλαβαν ώσεις μεθυλπρεδνιζολόνης (MP) και αναστολέα καλσινευρίνης (CNI) σε διάμεσο διάστημα 4.4 και 6.6 εβδομάδων από την αρχική διάγνωση. Αναστολείς του άξονα ρενίνης-αγγειοτενσίνης-αλδοστερόνης χρησιμοποιήθηκαν στο 95% των ασθενών. 40% των παιδιών έλαβε MMF επιπλέον του CNI σε διάμεσο διάστημα 2.8 μηνών από την έναρξη CNI λόγω μερικής ύφεσης στο CNI (στο 75%) ή ως αγωγή αποκλιμάκωσης από το CNI (στο 12.5%). Rituximab προστέθηκε στο 20% των παιδιών λόγω αντοχής στο CNI (πρωτοπαθής 50%) και σε συγχορήγηση με MMF στο 10% σε διάμεσο διάστημα 14.9 μηνών από την έναρξη CNI. Μεταξύ των παιδιών που έλαβαν rituximab, 2 παρουσίασαν τουλάχιστο μερική ύφεση μετά 5.7 εβδομάδες. Στεροειδή χορηγήθηκαν για διάμεσο χρόνο 13.5 μηνών. Μετά διάμεσο χρόνο παρακολούθησης 52 μηνών, τα CNI και MMF είχαν διακοπεί στο 35% και 62.5% λόγω μακροχρόνιας ύφεσης. Η παρουσία ύφεσης της νόσου στην τελευταία επίσκεψη δε σχετιζόταν με την ποσοστιαία ελάττωση του λόγου λευκώματος/κρεατινίνη ούρων από την πρωτοδιάγνωση, την παρουσία ύφεσης ή επίπεδο αλβουμίνης ορού στους 6 μήνες, ούτε με την προηγούμενη χρήση MMF, rituximab ή μεθυλπρεδνιζολόνης επιπλέον του CNI. Κατά το τέλος της παρακολούθησης, πλήρης και μερική ύφεση παρατηρήθηκαν στο 30% και 20% των ασθενών αντίστοιχα. Η επίπτωση σοβαρής χρόνιας νεφρικής νόσου (XNN σταδίου 4 ή άνω) ήταν σημαντικά χαμηλότερη μεταξύ παιδιών με ύφεση της νόσου (5.3%) έναντι αυτών με μη ύφεση (31.6%) ($p < 0.05$).

Συμπεράσματα: Αν και οι CNI είναι η πρώτη θεραπευτική επιλογή για παιδιά με SRNS, οι περισσότεροι ασθενείς λαμβάνουν 2 ή και 3 ανοσοκατασταλτικά φάρμακα με στόχο την επίτευξη ύφεσης της λευκωματουρίας. Παρά την συνδυασμένη αγωγή, μόνο 50% επιτυγχάνουν τουλάχιστο μερική ύφεση και συνεπώς παραμένουν χωρίς σοβαρή XNN.

EP18 | ΠΑΙΔΙ ΜΕ ΑΠΩ ΝΕΦΡΙΚΗ ΣΩΛΗΝΑΡΙΑΚΗ ΟΞΕΩΣΗ ΥΠΟ ΑΓΩΓΗ ΜΕ ΚΟΚΚΙΑ ΠΑΡΑΤΕΤΑΜΕΝΗΣ ΑΠΟΔΕΣΜΕΥΣΗΣ ΚΙΤΡΙΚΟΥ ΚΑΛΙΟΥ ΚΑΙ ΟΞΙΝΟΥ ΑΝΘΡΑΚΙΚΟΥ ΚΑΛΙΟΥ (SIBNAYAL)

Μ. Μπαλή, Σ. Βάρδα, Γ. Μήλας, Δ. Δασκοπούλου, Ι. Σασών, Β. Κωστοπούλου, Φ. Μυλωνά

Παιδιατρική Κλινική, Γενικό Νοσοκομείο Παιδων Πεντέλης, Αθήνα

Σκοπός: Η αποτύπωση της εμπειρίας μας σχετικά με την εφαρμογή μιας νέας θεραπευτικής αγωγής σε παιδί 6 ετών με άπω νεφρική σωληναριακή οξέωση (dRTA).

Υλικό - Μέθοδος: Παιδί θήλυ 6 ετών με ιστορικό άπω νεφρικής σωληναριακής οξέωσης, που διαγνώστηκε στην κλινική μας από την ηλικία των 2 μηνών, παρακολουθείται στο παιδονεφρολογικό ιατρείο του νοσοκομείου μας. Η διάγνωση επιβεβαιώθηκε με γονιδιακό έλεγχο. Το παιδί είναι διπλός ετεροζυγώτης του γονιδίου ATP6VOA4. Αρχικά, ετέθη σε θεραπευτική αγωγή με γλυκονικό κάλιο (Sora K) και διττανθρακικό νάτριο, την οποία ελάμβανε μέχρι τον Σεπτέμβριο 2025, με πολύ καλή ανάπτυξη και έλεγχο της οξέωσης και της υπερασβεστιουρίας. Ωστόσο, από τον 9^ο/2025 ετέθη σε νέα θεραπευτική αγωγή, με κοκκία παρατεταμένης αποδέσμευσης κιτρικού καλίου/όξινο ανθρακικού καλίου (Sibnaya), με σταδιακή προσαρμογή της δόσης, σύμφωνα με τις βιβλιογραφικές οδηγίες δοσολογίας και χορήγησης. Σύμφωνα με τα βιβλιογραφικά δεδομένα, το νέο σκεύασμα υπερτερεί, καθώς παρουσιάζει παρατεταμένη αποδέσμευση, με αποτέλεσμα να εξασφαλίζεται καλύτερος έλεγχος της οξέωσης επί 24ώρου βάσεως, με καλύτερα μακροχρόνια αποτελέσματα, όσον αφορά την ανάπτυξη, τη νεφρασβέστωση και τη νεφρική λειτουργία. Επίσης, υπερτερεί στην καλύτερη συμμόρφωση και ποιότητα ζωής του παιδιού, δεδομένου του ότι το νέο σκεύασμα χορηγείται 2 φορές την ημέρα, σε σχέση με την προηγούμενη αγωγή την οποία ελάμβανε 3 φορές ημερησίως. Αξιολογώντας τα παραπάνω πλεονεκτήματα του νέου σκευάσματος αποφασίστηκε η αντικατάσταση της προηγούμενης θεραπευτικής αγωγής στην ασθενή μας. Το μειονέκτημα, ωστόσο της συγκεκριμένης θεραπείας έγκειται στο υψηλό της κόστος.

Αποτελέσματα: Η απόφαση για αλλαγή, στην παρούσα φάση, της θεραπευτικής αγωγής έγινε με τη σύμφωνη γνώμη των γονέων και συναξιολογήθηκε η έναρξη της σχολικής ζωής της ασθενούς μας, ως μαθήτριας πλέον της Α΄ δημοτικού, με απώτερο σκοπό τη βελτίωση της ποιότητας ζωής της και τον μη επηρεασμό των σχολικών της δραστηριοτήτων. Το παιδί ανταποκρίθηκε άριστα στη νέα αγωγή, ενώ συνεχίζεται παρακολούθησή της στο παιδονεφρολογικό ιατρείο.

Συμπεράσματα: Η προσθήκη του νέου σκευάσματος κιτρικού καλίου/όξινο ανθρακικού καλίου (Sibnaya) στη θεραπευτική μας φαρέτρα φαίνεται να έχει θετικό πρόσημο με τα μέχρι τώρα δεδομένα, τόσο στην επιτυχή αντιμετώπιση των συμπτωμάτων της άπω νεφρικής σωληναριακής οξέωσης, όσο και στην διασφάλιση μιας καλύτερης ποιότητας ζωής για τους μικρούς μας ασθενείς.



EP19 | ΠΡΩΙΜΟΙ ΔΕΙΚΤΕΣ ΑΘΗΡΟΣΚΛΗΡΩΣΗΣ ΚΑΙ ΚΑΡΔΙΑΓΓΕΙΑΚΗΣ ΝΟΣΟΥ ΣΕ ΠΑΙΔΙΑ ΜΕ ΝΕΦΡΩΣΙΚΟ ΣΥΝΔΡΟΜΟ: ΣΥΣΤΗΜΑΤΙΚΗ ΑΝΑΣΚΟΠΗΣΗ ΚΑΙ ΜΕΤΑ-ΑΝΑΛΥΣΗ ΤΗΣ ΒΙΒΛΙΟΓΡΑΦΙΑΣ

Α. Γλαβά¹, Α. Στοϊμένη¹, Ν. Γκιουρτζής¹, Μ. Καυγά², Σ. Σταμπούλη³, Ν. Πρίντζα³, Δ. Τράμμα¹, Κ. Παπαδοπούλου- Λεγμπέλου¹

¹ Δ' Παιδιατρική Κλινική, Αριστοτέλειο Πανεπιστήμιο Θεσσαλονίκης, Νοσοκομείο «Παπαγεωργίου», Θεσσαλονίκη

² Γ' Παιδιατρική Κλινική, Αριστοτέλειο Πανεπιστήμιο Θεσσαλονίκης, Ιπποκράτειο Γενικό Νοσοκομείο Θεσσαλονίκης, Θεσσαλονίκη

³ Α' Παιδιατρική Κλινική, Αριστοτέλειο Πανεπιστήμιο Θεσσαλονίκης, Ιπποκράτειο Γενικό Νοσοκομείο Θεσσαλονίκης, Θεσσαλονίκη

Σκοπός: Το νεφρωσικό σύνδρομο (ΝΣ) στην παιδική ηλικία σχετίζεται με χρόνια φλεγμονή, υπέρταση και μεταβολικές διαταραχές που μπορεί να συμβάλλουν στην πρόωμη ανάπτυξη αθηροσκλήρωσης και καρδιαγγειακής νόσου. Σκοπός της παρούσας συστηματικής ανασκόπησης και μετα-ανάλυσης ήταν η διερεύνηση της παρουσίας υποκλινικής αθηροσκλήρωσης και καρδιαγγειακής νόσου σε παιδιά με νεφρωσικό σύνδρομο, χρησιμοποιώντας ως έμμεσους δείκτες το πάχος έσω-μέσου χιτώνα καρωτίδας (cIMT), την ταχύτητα σφυγμικού κύματος μεταξύ καρωτίδας-μηριαίας (c-f PWV) και τον δείκτη μάζας της αριστερής κοιλίας (LVM index).

Υλικό και Μέθοδοι: Πραγματοποιήθηκε συστηματική αναζήτηση στις βάσεις PubMed/MEDLINE, Scopus και Cochrane Library έως 20/12/2024. Συμπεριλήφθηκαν μελέτες παρατήρησης που αξιολογούσαν πρώιμους δείκτες αθηροσκλήρωσης σε παιδιά και εφήβους με ΝΣ. Η ποιότητα των μελετών εκτιμήθηκε με την κλίμακα Newcastle-Ottawa. Η μετα-ανάλυση πραγματοποιήθηκε με μοντέλο τυχαίων επιδράσεων και υπολογίστηκαν μέσες διαφορές με 95% διαστήματα εμπιστοσύνης.

Αποτελέσματα: Συμπεριλήφθηκαν 16 μελέτες με συνολικά 1461 συμμετέχοντες (668 ασθενείς με ΝΣ και 793 υγιείς μάρτυρες). Τα παιδιά με νεφρωσικό σύνδρομο παρουσίασαν σημαντικά αυξημένο cIMT σε σύγκριση με τους μάρτυρες (MD = 0.06 mm, 95% CI: 0.05–0.07, $p < 0.001$). Δεν διαπιστώθηκαν στατιστικά σημαντικές διαφορές στην c-f PWV (MD = 0.12, 95% CI: -0.33 έως 0.58, $p = 0.5$) και στον LVM index (MD = 7.37, 95% CI: -0.98 έως 15.73, $p = 0.08$). Παρατηρήθηκε μέτρια θετική συσχέτιση μεταξύ cIMT και διάρκειας νόσου ($r = 0.47$) καθώς και του αριθμού υποτροπών ($r = 0.45$), ενώ μικρή θετική συσχέτιση παρατηρήθηκε με τα τριγλυκερίδια ($r = 0.24$). Δεν διαπιστώθηκε σημαντική συσχέτιση με ολική ή LDL χοληστερόλη.

Συμπεράσματα: Τα παιδιά με νεφρωσικό σύνδρομο εμφανίζουν αυξημένη τιμή cIMT, ενώ δεν διαπιστώθηκαν σημαντικές διαφορές στην ταχύτητα σφυγμικού κύματος ((c-f PWV) και στον δείκτη μάζας της αριστερής κοιλίας. Το ανωτέρω εύρημα μπορεί να υποδηλώνει πρόωμες αγγειακές βλάβες και πιθανώς αυξημένο κίνδυνο πρόωμης καρδιαγγειακής νόσου. Ωστόσο, χρειάζονται περισσότερες κλινικές μελέτες που να χρησιμοποιήσουν τις νεότερες εργαστηριακές και απεικονιστικές εξετάσεις, με στόχο την ανίχνευση πρόωμης αθηροσκλήρωσης σε παιδιά που πάσχουν από νεφρωσικό σύνδρομο.

EP20 | ΚΛΙΝΙΚΗ ΠΟΡΕΙΑ ΚΑΙ ΘΕΡΑΠΕΥΤΙΚΗ ΑΝΤΑΠΟΚΡΙΣΗ ΑΣΘΕΝΩΝ ΜΕ C3 ΣΠΕΙΡΑΜΑΤΟΠΑΘΕΙΑ

Ε. Γκολέ¹, Α. Ζαμπέτογλου¹, Γ. Λιάπης², Μ. Μήλα¹, Γ. Μαλακασιώτη¹, Β. Ασκητή¹

¹ Νεφρολογικό Τμήμα, Γενικό Νοσοκομείο Παιδών Αθηνών «Π. & Α. Κυριακού», Αθήνα

² Α' Εργαστήριο Παθολογικής Ανατομικής, Ιατρική Σχολή Αθηνών, Εθνικό και Καποδιστριακό Πανεπιστήμιο Αθηνών, «Λαϊκό» Νοσοκομείο, Αθήνα

Σκοπός: Σκοπός μας είναι η παρουσίαση της κλινικής πορείας και θεραπευτικής αντιμετώπισης 3 ασθενών με C3 σπειραματοπάθεια.

Υλικό-Μέθοδοι: Παρουσιάζουμε 3 ασθενείς με C3 σπειραματοπάθεια, ηλικίας 7.5 (αγόρι), 8 (κορίτσι) και 12 (αγόρι) ετών. Η περίοδος παρακολούθησης είναι 1,2 και 5.5 χρόνια αντίστοιχα.

Αποτελέσματα: Όλοι οι ασθενείς πρωτοεμφανίστηκαν με μακροσκοπική αιματουρία ύστερα από επεισόδιο εμπύρετης ιογενούς λοίμωξης. Οι δύο μικρότεροι ασθενείς (7.5 και 8 ετών), είχαν νεφρωσικού εύρους πρωτεϊνουρία χωρίς υπολευκωματιναιμία, επηρεασμένη νεφρική λειτουργία (eGFR 30 και 45ml/min/1.73m²), χαμηλά επίπεδα C3 και θετικό το C3 νεφριτικό παράγοντα (C3nepH). Το 12 ετών αγόρι, ασθενής 1, πρωτοεμφανίστηκε με φυσιολογική νεφρική λειτουργία, νεφρωσικού εύρους πρωτεϊνουρία (5.5 g/24ωρο), υπολευκωματιναιμία και φυσιολογικά επίπεδα C3. Ο γενετικός έλεγχος ανέδειξε μια πιθανώς παθολόγο μετάλλαξη στο γονίδιο *CFHR5*. Το CH50 ήταν χαμηλό και το sC5b-9 ήταν υψηλό και στους 3 ασθενείς. Σε κανέναν από τους 3 ασθενείς δεν ανευρέθησαν αντισώματα κατά του παράγοντα Η. Η νεφρική βιοψία ανέδειξε και στους 3 ασθενείς αλλοιώσεις συμβατές με μεμβρανοπερπλαστική σπειραματονεφρίτιδα, κυρίαρχη ανοσοιστοχημική χρώση του C3, μεσαγγειακή κυτταροβρίθεια και ενδοτριχοειδική υπερπλασία. Και οι 3 ασθενείς θεραπεύτηκαν αρχικά με στεροειδή, μυκοφαινολάτη μόφετιλ και αναστολέα του μετατρεπτικού ενζύμου της αγγειοτενσίνης. Ο ασθενής 1 εμφάνισε μερική ύφεση της πρωτεϊνουρίας, παρόλα αυτά 18 μήνες αργότερα η πρωτεϊνουρία αυξήθηκε σε 2.5-5 γραμμάρια/ημέρα. Έγινε επαναληπτική βιοψία η οποία έδειξε ενεργό φλεγμονή με μεσαγγειακή κυτταροβρίθεια, ενδοτριχοειδική υπερπλασία και κυρίαρχη C3 καθίζηση. Χορηγήθηκε θεραπεία με eculizumab για 6 μήνες με ανεπαρκή ανταπόκριση, επομένως διεκόπη. Πλέον, η πρωτεϊνουρία έχει υποχωρήσει, έχει φυσιολογική νεφρική λειτουργία και έχει διακοπεί η αγωγή με μυκοφαινολάτη μόφετιλ ενώ συνεχίζεται η αντιπρωτεϊνουρική αγωγή. Οι άλλοι δύο ασθενείς εμφανίζουν βελτίωση της νεφρικής λειτουργίας και μείωση της πρωτεϊνουρίας (λεύκωμα/cr 0.6-1). Τα επίπεδα του C3 αυξήθηκαν χωρίς να έρθουν σε φυσιολογικά επίπεδα.

Συμπεράσματα: Στην μικρή ομάδα ασθενών που παρακολουθούνται στο κέντρο μας, και με τις προϋπάρχουσες θεραπευτικές προσεγγίσεις της νόσου, παρατηρήσαμε διαφορετική κλινική πορεία και θεραπευτική ανταπόκριση μεταξύ των ασθενών με διαφορετική αιτιοπαθογένεια. Όμως, οι νεώτεροι στοχευμένοι θεραπευτικοί παράγοντες πιθανώς να τροποποιήσουν την κλινική πορεία της C3 σπειραματοπάθειας και μένει να φανεί αν η θεραπευτική ανταπόκριση θα σχετίζεται και με την αιτιοπαθογένεια της νόσου.



EP21 | ΥΠΕΡΗΧΟΓΡΑΦΙΚΑ ΕΥΡΗΜΑΤΑ ΣΕ ΠΑΙΔΙΑΤΡΙΚΟ ΛΗΠΤΗ ΝΕΦΡΙΚΟΥ ΜΟΣΧΕΥΜΑΤΟΣ ΚΑΙ ΒΚV ΙΑΙΜΙΑ: ΣΥΓΚΡΙΣΗ ΜΕ ΒΙΒΛΙΟΓΡΑΦΙΚΑ ΔΕΔΟΜΕΝΑ

Μ. Κοτζαμάνη¹, Γεώργιος Διονυσόπουλος¹, Α. Ζαμπέτογλου², Ε. Γκολέ², Ρ. Σφακιωτάκη³, Μ. Βακάκη³, Β. Ασκητή²

¹ Β' Παιδιατρική Κλινική, Εθνικό & Καποδιστριακό Πανεπιστήμιο Αθηνών, Νοσοκομείο Παιδων «Π. & Α. Κυριακού», Αθήνα

² Παιδονεφρολογικό Τμήμα, Νοσοκομείο Παιδων «Π. & Α. Κυριακού», Αθήνα

³ Τμήμα Ακτινολογίας, Νοσοκομείο Παιδων «Π. & Α. Κυριακού», Αθήνα

Σκοπός: Η ΒΚ νεφροπάθεια (ΒΚ polyomavirus-associated nephropathy, ΒΚVAN) αποτελεί σημαντική αιτία δυσλειτουργίας του νεφρικού μοσχεύματος στον παιδιατρικό πληθυσμό. Η έγκαιρη αναγνώρισή της παραμένει δύσκολη, καθώς τα απεικονιστικά ευρήματα είναι συχνά ήπια και μη ειδικά. Ωστόσο, έχουν περιγραφεί χαρακτηριστικές ταινιοειδείς ή γραμμοειδείς υποηχογενείς αλλοιώσεις του φλοιού σε περιπτώσεις ιστολογικά επιβεβαιωμένης ΒΚVAN. Σκοπός της εργασίας είναι η παρουσίαση παιδιατρικού λήπτη νεφρικού μοσχεύματος με ΒΚV ιαίμια και επίμονα υπερηχογραφικά ευρήματα, σε σύγκριση με τα διαθέσιμα βιβλιογραφικά δεδομένα.

Υλικό-Μέθοδοι: Αγόρι 5 ετών, με ιστορικό συγγενούς νεφρικής δυσπλασίας που υποβλήθηκε σε νεφρική μεταμόσχευση από αποβιώσαντα δότη. Η μετεγχειρητική του πορεία επιπλέχθηκε από παροδική EBV, CMV ιαίμια και προοδευτική ΒΚV ιαίμια, 3 μήνες μετά τη μεταμόσχευση και μέγιστη τιμή 281.425IU/mL. Η ανοσοκαταστολή τροποποιήθηκε με διακοπή του αντιμεταβολίτη, έναρξη leflunomide και χορήγηση γ-σφαιρίνης με σταδιακή μείωση του ιικού φορτίου. Η νεφρική λειτουργία παρέμεινε σταθερή (κρεατινίνη 0,51–0,69 mg/dL) χωρίς σημαντική πρωτεϊνουρία. Δεν διενεργήθηκε βιοψία λόγω κλινικής σταθερότητας.

Αποτελέσματα: Διαδοχικά υπερηχογραφήματα μοσχεύματος ανέδειξαν εξελισσόμενες, επίμονες παρεγχυματικές αλλοιώσεις. Αρχικά παρατηρήθηκε μικρή περιοχή ανομοιογενούς ηχοδομής με ταινιοειδείς υποηχογενείς εστίες. Στη συνέχεια αναδείχθηκαν πολλαπλές ταινιοειδείς ή τριγωνικές υποηχογενείς φλοιώδεις περιοχές, εκτεινόμενες από την περιφέρεια των πυραμίδων έως την κάψα του μοσχεύματος.

Η απεικόνιση με έγχρωμο Doppler και τεχνική microvascular imaging (MVI), κατέδειξε εστιακή ελάττωση της αγγείωσης εντός των περιοχών αυτών, ενώ το υπόλοιπο παρέγχυμα διατηρούσε ικανοποιητική αιμάτωση. Οι διαστάσεις των αλλοιώσεων παρουσίασαν μικρές διακυμάνσεις χωρίς σημαντική προοδευτική επιδείνωση, ενώ το μέγεθος του μοσχεύματος παρέμεινε σταθερό.

Συμπεράσματα: Η παρουσία επίμονων ταινιοειδών φλοιωδών υποηχογενών αλλοιώσεων σε υπερηχογράφημα υψηλής ευκρίνειας, σε ασθενή με ΒΚV ιαίμια, ενδέχεται να σχετίζεται με προσβολή του νεφρικού μοσχεύματος από τον πολυοϊό ΒΚ, ακόμη και όταν η νεφρική λειτουργία διατηρείται. Η διαδοχική υπερηχογραφική παρακολούθηση μπορεί να αποτελέσει χρήσιμο μη επεμβατικό συμπληρωματικό εργαλείο, χωρίς να υποκαθιστά την ιστολογική τεκμηρίωση όταν αυτή κρίνεται αναγκαία. Απαιτούνται περαιτέρω παιδιατρικές μελέτες για τη διερεύνηση του φάσματος των Doppler ευρημάτων στη συγκεκριμένη οντότητα.

EP22 | ΣΥΜΒΟΛΗ ΤΗΣ ΑΙΜΟΚΑΘΑΡΣΗΣ ΣΤΗ ΜΕΙΩΣΗ ΤΩΝ ΠΟΛΥ ΥΨΗΛΩΝ ΕΠΙΠΕΔΩΝ ΤΗΣ ΜΕΘΟΤΡΕΞΑΤΗΣ

Μ. Μήλα¹, Ε. Γκολέ¹, Α. Ζαμπέτογλου¹, Β. Κανονιέρη¹, Α. Ε. Σφετσιώρη², Ε. Μάγκου², Μ. Νικήτα², Α. Νασίκα³, Δ. Δογάνης², Β. Ασκητή¹

¹ Νεφρολογικό τμήμα, Γενικό Νοσοκομείο Παιδων «Π. & Α. Κυριακού», Αθήνα

² Ογκολογικό τμήμα, Γενικό Νοσοκομείο Παιδων «Π. & Α. Κυριακού», Αθήνα

³ Παιδιατρική κλινική, Γενικό Νοσοκομείο Παιδων Πεντέλης, Αθήνα

Σκοπός: Η μεθοτρεξάτη αποτελεί μέρος της θεραπείας της Οξείας Λεμφοβλαστικής Λευχαιμίας (ΟΛΛ) στα παιδιά. Δυνητικά είναι νεφροτοξική και μέσω της εναπόθεσης της, στα νεφρικά σωληνάκια προκαλεί οξεία σωληναριακή νέκρωση. Η μειωμένη κάθαρση της προκαλεί αυξημένα επίπεδα στον ορό και συστηματική τοξικότητα.

Παρουσιάζουμε ογκολογικό περιστατικό με πολύ αυξημένα επίπεδα μεθοτρεξάτης και οξεία νεφρική ανεπάρκεια που αντιμετωπίστηκε με αιμοκάθαρση.

Υλικό - Μέθοδος: Περιγράφουμε κορίτσι 9 ετών με ΟΛΛ ενδιάμεσου κινδύνου. Στα πλαίσια της φάσης σταθεροποίησης χορηγήθηκε θεραπευτικά η προβλεπόμενη δόση ενδοφλέβιας μεθοτρεξάτης 5g/m² σε έγχυση 24 ωρών. Επίσης δόθηκε ενδοραχιαία έγχυση μεθοτρεξάτης 12 mg. Τα επίπεδα μεθοτρεξάτης στις 24 ώρες ήταν πολύ υψηλά 286 μmol/L (φ.τ < 10 μmol/L) και εξαιρετικά υψηλά στις 36 ώρες 97 μmol/L. Η ασθενής δεν εκδήλωσε κλινικά συμπτώματα, παρουσίασε όμως οξεία νεφρική βλάβη με κρεατινίνη 1,1mg/dl και αύξηση των ηπατικών ενζύμων. Χορηγήθηκαν δυο δόσεις γλουκαρπιδάσης, (ειδικό αντίδοτο) και όταν μειώθηκαν δραματικά τα επίπεδα συνέχισε με λευκοβορίνη. Παρ' όλα αυτά καθώς ακολούθως τα επίπεδα παρέμεναν ακόμη υψηλά πάνω από το προβλεπόμενο ασφαλές όριο (4,4 μmol/L) και σε συνδυασμό με την υψηλή κρεατινίνη αποφασίστηκε η διενέργεια αιμοκάθαρσης. Υποβλήθηκε σε 3 συνεδρίες αιμοκάθαρσης υψηλής διαπερατότητας (HF-HD) για 3 συνεχόμενες ημέρες, με υψηλή ροή αίματος 100ml/min και υψηλή ροή διαλύματος 300ml/min. Η πρώτη συνεδρία διήρκεσε 4 ώρες και οι υπόλοιπες 3 ώρες και αυτό γιατί η μεγαλύτερη πτώση των επιπέδων επιτυγχάνεται μετά από 90 λεπτά κάθαρσης. Στο περιστατικό μας σημειώθηκε πτώση των επιπέδων κατά 50% σε κάθε συνεδρία. Στο τέλος της τρίτης συνεδρίας η τιμή των επιπέδων ήταν 0,31 μmol/L και η κρεατινίνη ήταν σε φυσιολογικά επίπεδα και αποφασίστηκε η διακοπή τους, καθώς δεν παρουσίασε επίσης ιδιαίτερη τοξικότητα. Στις επόμενες εβδομάδες συνέχισε τη θεραπεία της, για την ΟΛΛ χωρίς προβλήματα.

Συμπέρασμα: Η χρήση της αιμοκάθαρσης μπορεί να απαιτηθεί στην περίπτωση των πολύ υψηλών επιπέδων μεθοτρεξάτης με στόχο την αυξημένη κάθαρση του φαρμάκου και την αποφυγή τοξικότητας ειδικά όταν παρά το αντίδοτο δεν επέρχεται ασφαλής επιθυμητή μείωση επιπέδων. Είναι απαραίτητες περισσότερες συνεδρίες και ο αριθμός τους εξαρτάται από την πτώση των επιπέδων, καθώς μετά την αιμοκάθαρση τα επίπεδα του φαρμάκου αυξάνονται εκ νέου λόγω επανακατανομής.



EP23 | ΑΓΩΓΗ ΜΕ RITUXIMAB ΣΤΗΝ ΑΝΤΙΜΕΤΩΠΙΣΗ ΤΟΥ ΚΟΡΤΙΚΟΕΥΑΙΣΘΗΤΟΥ ΝΕΦΡΩΣΙΚΟΥ ΣΥΝΔΡΟΜΟΥ ΣΤΑ ΠΑΙΔΙΑ: ΕΜΠΕΙΡΙΑ ΕΝΟΣ ΕΛΛΗΝΙΚΟΥ ΤΡΙΤΟΒΑΘΜΙΟΥ ΚΕΝΤΡΟΥ

Α. Ζαμπέτογλου, Μ. Μήλα, Γ. Μαλακασιώτη, Ε. Γκολέ, Β. Ασκητή

Παιδονεφρολογικό Τμήμα, Γενικό Νοσοκομείο Παιδών «Π. & Α. Κυριακού», Αθήνα

Σκοπός: Το κορτικοευαίσθητο νεφρωσικό σύνδρομο (SSNS) αποτελεί τη συχνότερη σπειραματοπάθεια στην παιδική ηλικία. Σχεδόν το 50% των ασθενών παρουσιάζουν συχνές υποτροπές (FRNS) ή/και εξάρτηση από κορτικοστεροειδή (SDNS) και χρειάζονται θεραπεία με εναλλακτικούς παράγοντες. Το Rituximab (RTX) αποτελεί επιλογή πρώτης γραμμής για τη θεραπεία του σύνθετου FRNS και SDNS. Στόχος μας ήταν η αξιολόγηση της αποτελεσματικότητας και ασφάλειας του Rituximab σε αυτούς τους ασθενείς.

Μέθοδος: Διεξήχθη αναδρομική μελέτη κοόρτης όλων των ασθενών με ιδιοπαθές SSNS που έλαβαν θεραπεία με RTX στο Παιδονεφρολογικό Τμήμα ενός τριτοβάθμιου νοσοκομείου από το 2005 έως το 2024.

Αποτελέσματα: Μελετήθηκαν δέκα ασθενείς, με διάμεση ηλικία κατά την πρώτη χορήγηση rituximab τα 12 έτη (IQR: 8,4- 14,7). Η διάμεση διάρκεια παρακολούθησης από την πρώτη χορήγηση rituximab ήταν 22 μήνες (IQR: 12,8- 60,8), με εύρος 4- 114 μήνες. Η διάμεση τιμή των υποτροπών πριν το RTX ήταν 14,00 (IQR: 10,8- 17,0). Το 60% (6/10) των ασθενών χρειάστηκαν επαναλαμβανόμενες χορηγήσεις RTX. Επανάληψη RTX συνέβαινε είτε με νέα υποτροπή σε 6/10(60%) ασθενείς είτε με την επανεμφάνιση των CD19(+),CD20(+) σε 4/10(40%) ασθενείς. Κατά την έναρξη αγωγής με RTX, όλοι οι ασθενείς λάμβαναν ήδη αγωγή με αναστολείς της καλσινευρίνης ή/και μυκοφαινόλη μοφετίλ (60% λάμβαναν συνδυασμένη ανοσοκατασταλτική αγωγή). Μετά την προσθήκη RTX, το 30% (3/10) των ασθενών διέκοψαν τη λοιπή ανοσοκατασταλτική αγωγή, ενώ το 70% (7/10) συνέχισαν με 1 ανοσοκατασταλτικό παράγοντα. Στους 12 μήνες μετά την πρώτη χορήγηση RTX, μόνο ένας ασθενής είχε δύο υποτροπές. Στους 24 μήνες, μόνο τρεις ασθενείς είχαν υποτροπές (1, 1 και 2 υποτροπές αντίστοιχα). Η διάμεση τιμή επανεμφάνισης των CD19+, CD20+ ήταν 5,0 μήνες (IQR: 4,5- 7,3 μήνες). Μόνο ένας ασθενής παρουσίασε ένα επεισόδιο σοβαρής λοίμωξης (πνευμονία), με πλήρη ανάρρωση.

Συμπέρασμα: Τα αποτελέσματά μας υποστηρίζουν την αποτελεσματικότητα και ασφάλεια της χρήσης RTX στο παιδικό ιδιοπαθές SSNS, επιτρέποντας τη διακοπή των εναλλακτικών παραγόντων.

EP24 | ΑΤΥΠΗ ΠΡΩΤΟΠΑΘΗΣ ΥΠΕΡΟΞΑΛΟΥΡΙΑ ΤΥΠΟΥ I: ΘΕΡΑΠΕΥΟΝΤΑΣ ΤΟΝ ΦΑΙΝΟΤΥΠΟ ΚΑΙ ΟΧΙ ΤΟΝ ΓΟΝΟΤΥΠΟ

Β. Διαμαντίδου¹, Α. Κοντού¹, Α. Βέρβερη², Α. Σαράντη¹, Α. Καρπέτας³, Β. Λιακόπουλος³, Ν. Πρίντζα¹

¹ Α' Παιδιατρική Κλινική Αριστοτέλειο Πανεπιστήμιο Θεσσαλονίκης, Γενικό Νοσοκομείο Θεσσαλονίκης «Ιπποκράτειο», Θεσσαλονίκη

² Τμήμα Γενετικής Σπανίων Νοσημάτων, Γενικό Νοσοκομείο Θεσσαλονίκης «Παπαγεωργίου» Θεσσαλονίκη

³ Β' Νεφρολογική Κλινική, Αριστοτέλειο Πανεπιστήμιο Θεσσαλονίκης,, Πανεπιστημιακό Γενικό Νοσοκομείο Θεσσαλονίκης «ΑΧΕΠΑ», Θεσσαλονίκη

Σκοπός: Η πρωτοπαθής υπεροξαλουρία τύπου 1 (PH1) είναι σπάνια αυτοσωμική υπολειπόμενη διαταραχή του μεταβολισμού του γλυοξυλικού, οφειλόμενη σε παθογόνες παραλλαγές του γονιδίου *AGXT*, με αποτέλεσμα υπερπαραγωγή οξαλικού και εναπόθεση οξαλικού ασβεστίου στους νεφρούς. Η νόσος εκδηλώνεται με νεφρολιθίαση, νεφρασβέσωση, προοδευτική χρόνια νεφρική νόσο αλλά και σοβαρές εξωνεφρικές εκδηλώσεις ήδη από την παιδική ηλικία. Η έγκαιρη διάγνωση είναι κρίσιμη, ιδιαίτερα μετά την εισαγωγή στοχευμένων θεραπειών RNA interference (RNAi), οι οποίες τροποποιούν ουσιαστικά τη φυσική πορεία της νόσου.

Υλικό-Μέθοδοι: Παρουσιάζεται κορίτσι ηλικίας 3 ετών με επίμονη μικρολιθίαση και ψαμμίαση των νεφρών αμφοτερόπλευρα και εργαστηριακά τεκμηριωμένη υπεροξαλουρία (>2 mg/kg/24h), με φυσιολογική νεφρική λειτουργία. Πραγματοποιήθηκε εκτενής μεταβολικός έλεγχος λιθίασης και μοριακός γενετικός έλεγχος για πρωτοπαθή υπεροξαλουρία. Από το οικογενειακό ιστορικό αναφέρεται νεφρολιθίαση του πατέρα από νεαρή ηλικία και χρόνια νεφρική νόσος τελικού σταδίου στον πατρικό παππού. Εν αναμονή των αποτελεσμάτων η ασθενής τέθηκε σε αλκαλοποίηση των ούρων.

Αποτελέσματα: Ο γενετικός έλεγχος ανέδειξε μονή παθογόνο ετεροζυγωτία στο *AGXT*, χωρίς ταυτοποίηση δεύτερης παθογόνου παραλλαγής στον αρχικό έλεγχο. Παρά τον μη διαγνωστικό γονότυπο για PH1, η ασθενής παρουσίαζε εμμένουσα σημαντική κλινικά υπεροξαλουρία και ενεργό λιθιασική νόσο. Δεν τεκμηριώθηκε εναλλακτική αιτιολογία νεφρολιθίασης. Λαμβάνοντας υπόψη τον επίμονο φαινότυπο, το επιβαρυσμένο οικογενειακό ιστορικό και τον κίνδυνο εξέλιξης σε χρόνια νεφρική νόσο, αποφασίστηκε η έναρξη διαδικασίας έγκρισης για χορήγηση στοχευμένης βραχυχρόνιας θεραπείας με μικρό παρεμβαλλόμενο RNA (siRNA), σύμφωνα με το εγκεκριμένο παιδιατρικό δοσολογικό σχήμα.

Συμπεράσματα: Το περιστατικό αναδεικνύει τη διαγνωστική πρόκληση παιδιών με PH1-όμοιο φαινότυπο χωρίς πλήρη γονοτυπική επιβεβαίωση και υπογραμμίζει τη σημασία της κλινικής κρίσης στη λήψη θεραπευτικών αποφάσεων. Η διευρυμένη μοριακή διερεύνηση και η πρώιμη εξατομικευμένη παρέμβαση ενδέχεται να προλάβουν την εγκατάσταση μη αναστρέψιμων νεφρικών και εξωνεφρικών βλαβών. Οι νέες RNAi θεραπείες δύνανται να έχουν θέση σε επιλεγμένες άτυπες περιπτώσεις με συμβατή κλινικοεργαστηριακή εικόνα και ετερόζυγες παθογόνες παραλλαγές, συμβάλλοντας σε μια πιο ευέλικτη και προγνωστικά στοχευμένη προσέγγιση στη σύγχρονη παιδονεφρολογία



EP25 | EBV-ΣΧΕΤΙΖΟΜΕΝΗ ΠΡΩΙΜΗ ΛΕΜΦΟΪΠΕΡΠΛΑΣΤΙΚΗ ΔΙΑΤΑΡΑΧΗ ΕΝΤΕΡΟΥ ΣΕ ΠΑΙΔΙΑΤΡΙΚΟ ΛΗΠΤΗ ΝΕΦΡΙΚΟΥ ΜΟΣΧΕΥΜΑΤΟΣ

Γ. Διονυσόπουλος¹, Μ. Κοτζαμάνη¹, Α. Ζαμπέτογλου², Ε. Γκολέ², Αίγλη Ζέλλου¹, Ι. Αργύρη¹, Β. Ασκητή²

¹ Β' Παιδιατρική Κλινική Εθνικό & Καποδιστριακό Πανεπιστήμιο Αθηνών, Νοσοκομείο Παίδων «Π. & Α. Κυριακού», Αθήνα

² Παιδονεφρολογικό τμήμα, Νοσοκομείο Παίδων «Π. & Α. Κυριακού», Αθήνα

Σκοπός: Η λεμφοΐπερπλαστική διαταραχή μετά από μεταμόσχευση (PTLD) αποτελεί την συχνότερη πρώιμη νεοπλασματική επιπλοκή μετά από παιδιατρική μεταμόσχευση, με αυξημένο κίνδυνο σε EBV-οροαρνητικούς λήπτες. Η γαστρεντερική εντόπιση μπορεί να μιμηθεί φαρμακευτική ή ιδιοπαθή κοιλίτιδα, αποτελώντας διαγνωστική πρόκληση. Σκοπός είναι η ανάδειξη της έγκαιρης διαγνωστικής και θεραπευτικής προσέγγισης πρώιμης EBV-σχετιζόμενης PTLD εντέρου.

Υλικό-Μέθοδοι: Κορίτσι 7 ετών με τελικού σταδίου νεφρική ανεπάρκεια λόγω νεφρικής δυσπλασίας υποβλήθηκε σε μεταμόσχευση νεφρού από ζώντα μη συγγενή δότη. Δότης EBV (+), λήπτης (-). Ανοσοκαταστολή επαγωγής με Basiliximab. Τον 3^ο μήνα από τη μεταμόσχευση εμφάνισε οριακή Τ-κυτταρική απόρριψη για την οποία έλαβε ώσεις μεθυλπρεδνιζολόνης. Πέντε μήνες μετά τη μεταμόσχευση, υπό αγωγή με tacrolimus, mycophenolate mofetil και στεροειδή, εμφάνισε διαλειπόντως κοιλιακό άλγος και διαρροϊκές κενώσεις με προοδευτική επιδεινωση και τελικά αιμορραγικές κενώσεις οκτώ μήνες μετά τη μεταμόσχευση. Διενεργήθηκε εργαστηριακός, απεικονιστικός και ιστολογικός έλεγχος.

Αποτελέσματα: Αρχικά, διαπιστώθηκε μέτρια αύξηση καλπροτεκτίνης κοπράνων (677 μg/gr) και EBV ιαμμία με χαμηλό ιικό φορτίο 461 IU/ml. Στη φάση αυτή μειώθηκε και στην συνέχεια διακόπηκε ο αντι-μεταβολίτης. Παρόλα αυτά, τα συμπτώματα επιδεινώθηκαν. Παρατηρήθηκε αναιμία (Hb 7,4 g/dl), αυξημένοι δείκτες φλεγμονής, περαιτέρω αύξηση ιικού φορτίου EBV (1168 IU/mL) και καλπροτεκτίνης κοπράνων (2115 μg/gr). Η αξονική τομογραφία κοιλίας ανέδειξε πάχυνση τοιχώματος κατιόντος κόλου και η ενδοσκόπηση αποκάλυψε φλεγμονώδεις αλλοιώσεις. Οι βιοψίες παχέος εντέρου έδειξαν πυκνή μικτή Β- και Τ-λεμφοκυτταρική διήθηση με CD20+ και CD3+ κύτταρα, υπεροχή CD8+, EBER θετικότητα και πολυκλωνικό πρότυπο, συμβατά με πρώιμη/πολυμορφική EBV-PTLD. Μειώθηκε η δόση tacrolimus με στόχο επίπεδα 5-6. Έλαβε επιπλέον 4 εβδομαδιαίες δόσεις Rituximab. Ο λοιπός έλεγχος με PET scan και οστεομυελική βιοψία απέβη αρνητικός. Παρατηρήθηκε κλινική ύφεση, αρνητικοποίηση EBV PCR και διατήρηση σταθερής νεφρικής λειτουργίας (κρεατινίνη 0,73–0,87 mg/dl). Κατά την παρακολούθηση ανιχνεύθηκε χαμηλού φορτίου ΒΚV ιαμμία χωρίς επιδείνωση του μοσχεύματος.

Συμπεράσματα: Παρατεταμένα ή άτυπα γαστρεντερικά συμπτώματα σε EBV-οροαρνητικούς παιδιατρικούς λήπτες, ακόμη και με χαμηλού βαθμού EBV ιαμμία, θα πρέπει να εγείρουν υποψία πρώιμης PTLD. Η έγκαιρη ιστολογική τεκμηρίωση και η σταθμισμένη τροποποίηση της ανοσοκαταστολής επιτρέπουν έλεγχο της νόσου με διατήρηση της λειτουργίας του μοσχεύματος.

EP26 | ΣΥΓΓΕΝΕΣ ΝΕΦΡΩΣΙΚΟ ΜΕ ΕΞΩΝΕΦΡΙΚΕΣ ΕΚΔΗΛΩΣΕΙΣ

Μ. Μήλα, Α. Ζαμπέτογλου, Ε. Γκολέ, Β. Κανονιέρη, Β. Ασκητή

Νεφρολογικό τμήμα, Γενικό Νοσοκομείο Παιδων «Π. & Α. Κυριακού» Αθήνα

Σκοπός: Το γονίδιο LAMA5 κωδικοποιεί την λαμινίνη-α5, ένα απαραίτητο συνθετικό της βασικής μεμβράνης του σπειράματος. Αυτή η μετάλλαξη υπάρχει σε παιδιά με κορτικοανθεκτικό νεφρωσικό σύνδρομο. Το συγκεκριμένο γονίδιο έχει βρεθεί και σε εκδηλώσεις από άλλα συστήματα. Παρουσιάζουμε σπάνια περίπτωση συγγενούς νεφρωσικού συνδρόμου λόγω μετάλλαξης στο γονίδιο LAMA5 σε συνδιασμό με πολλαπλές συγγενείς ανωμαλίες που περιγράφονται πρώτη φορά.

Υλικό - Μέθοδος: Πρόκειται για βρέφος που γεννήθηκε με καισαρική τομή 38εβδ. και ΒΓ 3170γρ. Κατά την γέννηση διεγνώσθη με ατρησία ορθού υψηλή ατρησία κόλπου, κολποκυστική επικοινωνία και υδρομητρόκολπο. Επίσης παρουσίαζε αγενεσία δεξιού νεφρού και κυστεοουρηθρική παλινδρόμηση στον αριστερό νεφρό. Άλλα συνοδά προβλήματα ήταν ο συγγενής υποθυρεοειδισμός και μεμβράνη φωνητικών χορδών (Cohen type1) καθώς και λίπωμα σπονδυλικής στήλης. Στον πρώτο μήνα ζωής παρουσίασε ανησυχία, μειωμένη σίτιση και διούρηση, εμέτους και αιμορραγικές κενώσεις. Από τον έλεγχο προέκυψε λοίμωξη του ουροποιητικού και οξεία νεφρική βλάβη (κρεατινίνη 1,6mg/dl). Μετά από υπερηχογραφικό έλεγχο διεγνώσθη πυομητρόκολπος που προκάλούσε απόφραξη στον ουρητήρα. Έγινε χειρουργική παροχέτευση με τοποθέτηση Retzer. Παρουσίασε επίσης λευκωματουρία και υπολευκωματιναιμία και μικροσκοπική αιματοουρία. Σταδιακά αποκαταστάθηκε η λοίμωξη και η νεφρική λειτουργία, παρέμεινε όμως νεφρωσικού τύπου πρωτεϊνουρία (Λ/Κρ :15), υπολευκωματιναιμία και οίδημα βλεφάρων. Τέθηκε η διάγνωση συγγενούς νεφρωσικού συνδρόμου και εστάλη γονιδιακός έλεγχος. Ο γονιδιακός έλεγχος ανέδειξε μετάλλαξη στο γονίδιο LAMA5 σε ετεροζυγωτία την παραλλαγή c.4565del (p.Leu1522fs) ως πιθανώς παθογόνο και την παραλλαγή c.1240C>T (p.Arg414Cys) αβέβαιης κλινικής σημασίας. Οι δυο μεταλλάξεις βρίσκονται σε σύνθετη ετεροζυγωτία (trans διάταξη). Το παιδί σήμερα στην ηλικία των 3 ετών βρίσκεται σε καλή γενική κατάσταση χωρίς οιδήματα, με φυσιολογική νεφρική λειτουργία. Συνεχίζει αγωγή με ανασταλτές μετατρεπτικού ενζύμου. Χορηγήθηκε επίσης για διάστημα 6 μηνών κυκλοσπορίνη χωρίς ανταπόκριση. Η αλβουμίνη ορού κυμαίνεται από 2,4 έως 2,8mg/dl και ο λόγος λευκωμα/κρεατινίνη 4,3- 5.

Συμπέρασμα: Η μετάλλαξη LAMA5 σε σύνθετη ετεροζυγωτία είναι γνωστή ως αιτία συγγενούς νεφρωσικού συνδρόμου. Δεν έχει αναφερθεί όμως μέχρι σήμερα σε συνδυασμό με τις εξωνεφρικές εκδηλώσεις που παρουσιάζει η ασθενής μας.



EP27 | ΑΠΟ ΤΗΝ ΠΡΟΓΕΝΝΗΤΙΚΗ ΥΔΡΟΝΕΦΡΩΣΗ ΣΤΗ ΧΡΟΝΙΑ ΝΕΦΡΙΚΗ ΝΟΣΟ: ΟΨΙΜΗ ΔΙΑΓΝΩΣΗ ΒΑΛΒΙΔΩΝ ΟΠΙΣΘΙΑΣ ΟΥΡΗΘΡΑΣ ΚΑΙ ΚΥΣΤΕΟΟΥΡΗΤΗΡΙΚΗΣ ΠΑΛΙΝΔΡΟΜΗΣΗΣ ΣΕ ΑΓΟΡΙ 9 ΕΤΩΝ ΜΕ ΜΟΝΗΡΗ ΝΕΦΡΟ

Μ. Φουρικού¹, Μ. Αμαραντίδου¹, Β. Σακαλής², Χ. Κόγιας¹, Ζ. Κράβαρη¹, Κ. Κολλιός¹, Ι. Ντότης¹

¹ Γ' Παιδιατρική Κλινική, Γενικό Νοσοκομείο Θεσσαλονίκης «Ιπποκράτειο», Αριστοτέλειο Πανεπιστήμιο Θεσσαλονίκης, Θεσσαλονίκη

² Ουρολογική Κλινική, Γενικό Νοσοκομείο Θεσσαλονίκης «Ιπποκράτειο», Θεσσαλονίκη

Εισαγωγή: Οι συγγενείς ανωμαλίες των νεφρών και του ουροποιητικού (Congenital anomalies of kidney and urinary tract, CAKUT) αποτελούν σημαντική αιτία χρόνιας νεφρικής νόσου (ΧΝΝ) στην παιδική ηλικία. Παιδιά με συγγενή μονήρη νεφρό και προγεννητική υδρονέφρωση ανήκουν σε ομάδα αυξημένου κινδύνου και απαιτούν συστηματική παιδονεφρολογική παρακολούθηση, καθώς υποκείμενες αποφρακτικές βλάβες ενδέχεται να διαλάβουν της διάγνωσης.

Σκοπός: Η ανάγκη παιδονεφρολογικής παρακολούθησης σε παιδί με CAKUT υψηλού κινδύνου, μέσω παρουσίασης περιστατικού όψιμης διάγνωσης βαλβίδων οπίσθιας ουρήθρας και κυστεοουρητηρικής παλινδρόμησης (ΚΟΥΠ).

Υλικό-Μέθοδοι: Παρουσιάζεται αγόρι 9 ετών με ιστορικό συγγενούς μονήρους νεφρού, προγεννητικής υδρονέφρωσης και πρωτοπαθούς ενούρησης. Σε τυχαίο υπερηχογραφικό έλεγχο διαπιστώθηκε βαριά υδρονέφρωση και ο ασθενής παραπέμφθηκε πρώτη φορά σε παιδονεφρολόγο. Ακολούθησε πλήρης εργαστηριακή και απεικονιστική διερεύνηση.

Αποτελέσματα: Διαπιστώθηκε εγκατεστημένη ΧΝΝ σταδίου 4. Η περαιτέρω διερεύνηση ανέδειξε ΚΟΥΠ 5ου βαθμού και παρουσία βαλβίδων οπίσθιας ουρήθρας, οι οποίες αντιμετωπίστηκαν χειρουργικά. Ο ασθενής τέθηκε σε κατάλληλη φαρμακευτική αγωγή στα πλαίσια ΧΝΝ και παρακολουθείται τακτικά από παιδονεφρολόγο και ουρολόγο, ενώ προγραμματίζεται χειρουργική διόρθωση της ΚΟΥΠ.

Συμπεράσματα: Η απουσία παιδονεφρολογικής παρακολούθησης σε παιδιά με συγγενή μονήρη νεφρό και προγεννητική υδρονέφρωση μπορεί να οδηγήσει σε καθυστερημένη διάγνωση αποφρακτικής ουροπάθειας και εγκατάσταση προχωρημένης ΧΝΝ. Η παρουσία συμπτωμάτων όπως η ενούρηση σε παιδί με CAKUT θα πρέπει να αξιολογείται συστηματικά. Η έγκαιρη και διαρκής εξειδικευμένη παρακολούθηση είναι καθοριστική για την πρόληψη της προοδευτικής νεφρικής βλάβης.



Συνεδριακή Α.Ε./Conferre S.A.: "The art of Bringing People Together"
Λεωφ. Σταύρου Νιάρχου, Θέση Μάρεζ 455 00 Ιωάννινα,
Τηλ: +30 26510 68610, Fax: +30 26510 68611,
E-mail: info@conferre.gr, Website: www.conferre.gr